

Kardiologie 2018 · 12:415–423  
<https://doi.org/10.1007/s12181-018-0277-y>  
 Online publiziert: 10. September 2018  
 © Deutsche Gesellschaft für Kardiologie - Herz- und Kreislaufforschung e.V. Published by Springer Medizin Verlag GmbH, ein Teil von Springer Nature - all rights reserved 2018



A. Ghanem<sup>1,2</sup> · C. Liebetrau<sup>3,4</sup> · H.-C. Diener<sup>5</sup> · A. Elsässer<sup>6</sup> · A. Grau<sup>7</sup> · K. Gröschel<sup>8</sup> · H. Mattle<sup>9</sup> · S. Massberg<sup>10</sup> · H. Möllmann<sup>11</sup> · H. Nef<sup>3,4</sup> · D. Sander<sup>12</sup> · C. Weimar<sup>5</sup> · J. Wöhrle<sup>13</sup> · S. Baldus<sup>14</sup>

<sup>1</sup> Abteilung für Kardiologie, Asklepios Klinik St. Georg, Hamburg, Deutschland; <sup>2</sup> Medizinische Klinik und Poliklinik II, Universitätsklinikum Bonn, Bonn, Deutschland; <sup>3</sup> Abteilung Kardiologie, Kerckhoff Herz und Thorax Zentrum, Bad Nauheim, Deutsches Zentrum für Herz-Kreislaufforschung (DZHK), partner-site RheinMain, Frankfurt am Main, Deutschland; <sup>4</sup> Medizinische Klinik I, Abteilung Kardiologie/Angiologie, Universitätsklinikum Gießen und Marburg, Gießen, Deutschland; <sup>5</sup> Klinik für Neurologie, Klinische Neurowissenschaften, Universitätsklinikum Essen, Essen, Deutschland; <sup>6</sup> Herzzentrum, Universität Oldenburg, Oldenburg, Deutschland; <sup>7</sup> Neurologische Klinik, Klinikum der Stadt Ludwigshafen/Rhein, Ludwigshafen/Rhein, Deutschland; <sup>8</sup> Klinik und Poliklinik für Neurologie, Universitätsmedizin Mainz, Mainz, Deutschland; <sup>9</sup> Neurologische Klinik und Poliklinik, Universität Bern, Inselspital, Bern, Schweiz; <sup>10</sup> Medizinische Klinik und Poliklinik I, Ludwig-Maximilians-Universität, München, Deutschland; <sup>11</sup> Klinik für Innere Medizin I, St.-Johannes-Hospital, Dortmund, Deutschland; <sup>12</sup> Zentrum für Neurologie, Tutzing-Feldafing, Tutzing, Deutschland; <sup>13</sup> Klinik für Innere Medizin II, Universitätsklinikum Ulm, Ulm, Deutschland; <sup>14</sup> Klinik III für Innere Medizin, Herzzentrum, Uniklinik Köln, Köln, Deutschland

## Interventioneller PFO-Verschluss

### Konsensuspapier der Arbeitsgruppe Interventionelle Kardiologie (AGIK) der Deutschen Gesellschaft für Kardiologie – Herz- und Kreislaufforschung (DGK) gemeinsam mit der Deutschen Gesellschaft für Neurologie (DGN) und der Deutschen Schlaganfallgesellschaft (DSG)

Bei rund jedem vierten Erwachsenen ist autoptisch bzw. echokardiographisch ein persistierendes Foramen ovale („patent foramen ovale“, PFO) nachweisbar. Etwa 25 % der ischämischen Schlaganfälle treten ohne Nachweis einer wahrscheinlichen Ursache (Vorhofflimmern, Karotisstenose etc.) auf, bleiben also „kryptogen“. Bei 40–50 % der Patienten mit kryptogenem Schlaganfall wird ein PFO diagnostiziert. Insbesondere bei jüngeren Patienten ist somit das Risiko für einen kryptogenen ischämischen Schlaganfall bei Vorliegen eines PFOs erhöht [1].

#### Diagnostisches Vorgehen vor interventionellem PFO-Verschluss

Das diagnostische Vorgehen setzt eine gute Zusammenarbeit zwischen Neurologie und Kardiologie voraus. Da in die PFO-Verschluss Studien nur Patienten

mit „kryptogenem Schlaganfall“ eingeschlossen wurden, sollten diese Patienten im Verlauf des Indexaufenthaltes interdisziplinär besprochen werden. Zu dem Zeitpunkt, als diese Studien begonnen wurden, lag noch keine operationale Definition kryptogener embolischer Schlaganfälle vor. Wir empfehlen trotzdem, die in **Tab. 1** dargestellten ESUS (Embolic Stroke of Undetermined Source)-Kriterien anzuwenden [2].

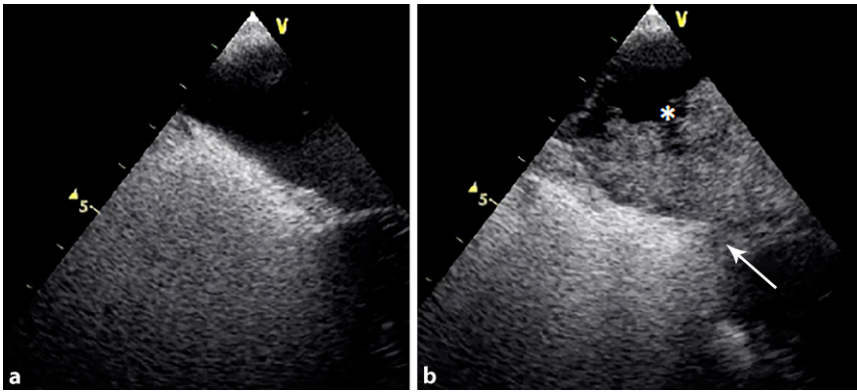
Im Vordergrund der bildgebenden PFO-Diagnostik steht die transösopha-

geale Echokardiographie. Die Sensitivität der Untersuchung steigt mit der Gabe von Kontrastmittel unter Valsalva-Manöver. Der unmittelbare Übertritt von Echokontrast vom rechten in den linken Vorhof ist dabei diagnostisch für ein PFO mit induzierbarem Rechts-links-Shunt (**Abb. 1**). Als Screeningverfahren eines induzierbaren Rechts-links-Shunts kann auch die transkraniale Dopplersonographie mit Microbubbles verwendet werden [3, 4].

**Tab. 1** Diagnostische Checkliste: kryptogener Schlaganfall

1	Nachweis der zerebralen Ischämie mittel CT oder MRT und den Ausschluss lakunärer Infarkte
2	Ausschluss einer Makroangiopathie der hirnversorgenden Arterien (>50 % Lumeneinengung) inklusive der intrakraniellen Arterien
3	Ausschluss von relevanten kardialen Emboliequellen (z. B. Vorhofflimmern)
4	Ausschluss anderer Schlaganfallmechanismen (z. B. Thrombophilie, Vaskulitis, Kollagenose, Dissektion, Drogenmissbrauch)

CT Computertomographie, MRT Magnetresonanztomographie



**Abb. 1** ▲ Transösophageale Echokardiographie mit der intravenösen Gabe von Echokontrastmittel. **a** Kontrastmittelgefülltes rechtes Atrium. **b** Kontrastmittelübertritt über das PFO (Pfeil) vom rechten in das linke Atrium (Stern) nach Valsalva-Manöver

## Therapeutische Optionen

Insgesamt stehen 3 verschiedene Therapieoptionen zur Verfügung:

- die medikamentöse Therapie,
- der interventionelle PFO-Verschluss und
- der chirurgische Verschluss, wobei letzterer nur zusätzlich als Kombinationseingriff durchgeführt wird.

## Medikamentöse Optionen bei PFO-Patienten mit kryptogenem Schlaganfall

Die bisherigen älteren Studien haben keinen therapeutischen Unterschied zwischen Thrombozytenaggregationshemmung (TAH) und oraler Antikoagulation (OAK) mit Vitamin-K-Antagonisten, wie Warfarin, in der Sekundärprävention bei Patienten mit kryptogenem Schlaganfall und PFO nachweisen können [5]. Trotz medikamentöser Sekundärprävention beträgt die jährliche Rezidivrate für zerebrale Insulte weiterhin 1–10 % [4]. Zur Sekundärprophylaxe wird bisher Acetylsalicylsäure 100 mg einmal täglich empfohlen. Im Fall des ersten Rezidivs unter Acetylsalicylsäure oder bei einem PFO mit Vorhofseptumaneurysma wurde eine OAK mit einer INR von 2,0–3,0 für mindestens 2 Jahre empfohlen. Im Falle eines zweiten Rezidivs oder Kontraindikationen für OAK konnte ein interventioneller PFO-Verschluss in Erwägung gezogen werden [6]. Auch aus den bisher durchgeführten Interventionsstudien ergibt sich kein Vorteil für

die OAK im Vergleich zu alleinigen TAH für die Sekundärprävention bei Patienten mit kryptogenem Schlaganfall und PFO [7–13]. Im Hinblick auf die neuen nicht-Vitamin-K-antagonistischen oralen Antikoagulanzen (NOAKs) ist keine Empfehlung möglich, da diesbezügliche Daten fehlen.

## Datenlage zum interventionellen PFO-Verschluss vor 2017

Die 3 älteren randomisierten Studien (CLOSURE-I, PC, RESPECT) zeigen bei Patienten mit PFO und kryptogenem Schlaganfall über einen kurzen Nachbeobachtungszeitraum in der *Intention-to-treat-Analyse* keine Überlegenheit des interventionellen PFO-Verschlusses gegenüber der alleinigen medikamentösen Therapie [8–10]. Allerdings war in der interventionell behandelten Gruppe die Ereignisrate (Schlaganfall und vaskuläre Ereignisse) numerisch niedriger (■ **Tab. 2 und 3**).

## CLOSURE-I-Studie

In der CLOSURE-I-Studie (Closure or Medical Therapy for Cryptogenic Stroke with Patent Foramen Ovale) wurde der interventionelle PFO-Verschluss mit dem StarFlex® (NMT Medical, Boston, MA, USA) Okkluder mit der alleinigen medikamentösen Therapie bei Patienten mit PFO und stattgehabtem kryptogenem Schlaganfall und/oder transitorisch ischämischer Attacke (TIA) verglichen

[8]. In diese Studie wurden 909 Patienten im Alter von 18–60 Jahren mit kryptogenem Schlaganfall eingeschlossen. Der primäre Endpunkt umfasste die Häufigkeit von erneuten Schlaganfällen oder TIA innerhalb von 2 Jahren der Nachbeobachtung sowie Tod jedweder Ursache in den ersten 30 Tagen nach Randomisierung oder Tod aufgrund neurologischer Ursachen von Tag 31 bis Ende der Beobachtungszeit. Während der Nachbeobachtungszeit trat der primäre Endpunkt numerisch weniger häufig (5,5 % der Patienten) in der PFO-Verschlussgruppe im Vergleich zur alleinigen medikamentösen behandelten Gruppe (6,8 % der Patienten) auf, was zu einer relativen Risikoreduktion von 22 % (HR 0,78, 95 %-KI 0,45–1,35;  $p = 0,37$ ) führte, die statistisch allerdings nicht signifikant war.

## PC-Studie

In die PC-Studie (Percutaneous Closure of Patent Foramen Ovale in Cryptogenic Embolism) wurden 414 Patienten im Alter von 18–60 Jahren mit kryptogenem Schlaganfall, TIA oder peripherer Embolie eingeschlossen [9]. Die Patienten wurden randomisiert, entweder für den interventionellen PFO-Verschluss mit dem Amplatzer-Okkluder oder für die alleinige medikamentöse Therapie mit TAH oder OAK. Während des 4-jährigen Beobachtungszeitraums kam es bei 3,4 % der Patienten mit PFO-Verschluss zu einem primären Endpunkt bestehend aus Tod, nichttödlichem Schlaganfall, TIA oder peripherer Embolie. Im Gegensatz dazu trat der primäre Endpunkt bei 5,2 % der medikamentös behandelten Patienten numerisch häufiger auf. Jedoch war auch dieser Unterschied mit einer Hazard Ratio (HR) von 0,63 (95 %-KI 0,24–1,62;  $p = 0,34$ ) nicht signifikant.

## RESPECT-Studie

Die Ergebnisse der multizentrischen, randomisierten RESPECT-Studie, in die Patienten zwischen 18–60 Jahren mit kryptogenem Schlaganfall und PFO eingeschlossen wurden, zeigten den deutlichsten Trend, dass der interventionelle PFO-Verschluss mit einem Amplatzer-

Okkluder der antithrombotischen Therapie bzw. antikoagulatorischer Therapie in der primär geplanten Nachbeobachtungszeit von 2 Jahren überlegen ist [10]. So konnte in der 980 Patienten umfassenden Studie gezeigt werden, dass der primäre Endpunkt bestehend aus ischämischem Re-Insult oder Tod jedweder Ursache bei 9 von 499 (1,8 %) Patienten in der PFO-Gruppe und bei 16 von 481 (3,3 %) in der medikamentösen Gruppe auftrat. Der interventionelle PFO-Verschluss führte in dieser Studie numerisch zu weniger Ereignissen, allerdings war die relative Risikoreduktion von 51 % (HR 0,49 [95 %-KI 0,22–1,11];  $p=0,08$ ) nicht signifikant. Einschränkend ist zu erwähnen, dass in der PFO-Verschlussgruppe 3 zerebrale Ereignisse vor der Okkluderimplantation auftraten. Rechnet man diese 3 Ereignisse heraus und führt eine *Per-protocol-Analyse* durch, so führt der interventionelle PFO-Verschluss zu einer relativen Risikoreduktion von 63 % mit einer signifikanten HR von 0,37;  $p=0,03$ .

### Aktuelle Datenlage zum interventionellen PFO-Verschluss

Obwohl die prozedurale Erfolgsquote durchweg sehr hoch war, konnte der Nutzen des komplikationsarmen interventionellen PFO-Verschlusses vs. einer medikamentösen Behandlung über eine Dekade hinweg nicht ausreichend belegt werden. Hierfür wurde insbesondere der unzureichend lange Nachbeobachtungszeitraum kritisch angeführt. Mit der Veröffentlichung der 2 prospektiven randomisierten Studien (CLOSE und REDUCE) und den Langzeitergebnissen der RESPECT-Studie im Jahr 2017 sowie der DEFENSE-PFO-Studie in 2018 lässt sich nun die Abwägung der Therapieoptionen besser treffen [11–14]. Alle 4 Studien zeigen, dass der interventionelle Verschluss des PFO einer alleinigen antithrombotischen Therapie bei Patienten mit kryptogenem Schlaganfall im Alter unter 60 Jahren überlegen ist.

Kardiologie 2018 · 12:415–423 <https://doi.org/10.1007/s12181-018-0277-y>  
© Deutsche Gesellschaft für Kardiologie - Herz- und Kreislaufforschung e.V. Published by Springer Medizin Verlag GmbH, ein Teil von Springer Nature - all rights reserved 2018

A. Ghanem · C. Liebetrau · H.-C. Diener · A. Elsässer · A. Grau · K. Gröschel · H. Mattle · S. Massberg · H. Möllmann · H. Nef · D. Sander · C. Weimar · J. Wöhrle · S. Baldus

### Interventioneller PFO-Verschluss. Konsensuspapier der Arbeitsgruppe Interventionelle Kardiologie (AGIK) der Deutschen Gesellschaft für Kardiologie – Herz- und Kreislaufforschung (DGK) gemeinsam mit der Deutschen Gesellschaft für Neurologie (DGN) und der Deutschen Schlaganfallgesellschaft (DSG)

#### Zusammenfassung

Beinahe jeder zweite Patient mit kryptogenem Schlaganfall hat ein persistierendes Foramen ovale (PFO). Das Konsensuspapier stellt zuerst die aktuelle Evidenz des interventionellen PFO-Verschlusses zusammen. Im Weiteren wird das Nutzen-Risiko-Verhältnis der antithrombozytären Therapie mit und ohne orale Antikoagulation im Verhältnis zum PFO-Verschluss abgewogen. Abschließend werden konsentrierte Empfehlungsgrade formuliert. Sowohl der Nutzen der interventionellen als auch das Risiko der medikamentösen Behandlung waren bisher unzureichend belegt. Mit der Veröffentlichung weiterer randomisierter kontrollierter Studien und Metaanalysen lässt sich die Abwägung der Therapieoptionen valide beurteilen. Es

zeigt sich eine signifikante Reduktion in der Inzidenz von erneuten Schlaganfällen bei Patienten mit interventionellem PFO-Verschluss im Vergleich zur medikamentösen Therapie. Die Komplikationsrate des interventionellen PFO-Verschlusses ist sehr niedrig. Die vorliegenden Daten zeigen, dass der interventionelle Verschluss des PFO einer alleinigen medikamentösen Therapie bei Patienten mit kryptogenem Schlaganfall im Alter unter 60 Jahren überlegen ist.

#### Schlüsselwörter

Offenes Foramen ovale · Thrombozytenaggregationshemmer · Orale Antikoagulation · Zerebrovaskulärer apoplektischer Insult · Postoperative Komplikation

### Interventional PFO closure. Consensus document of the German Workgroup of Interventional Cardiology (AGIK) of the German Cardiac Society (DGK) in cooperation with the German Society of Neurology (DGN) and the German Stroke Foundation (DSG)

#### Abstract

Almost every second patient with cryptogenic stroke has a patent foramen ovale (PFO). This consensus document firstly provides an evidence-based overview on the diagnostics of PFO, current studies, interventional closure, and medical therapy in terms of platelet aggregation inhibitors and anticoagulation. Secondly, the risk–benefit balance of interventional versus antithrombotic therapy with and without oral anticoagulants in patients with cryptogenic stroke and PFO is discussed based on recent findings of randomized controlled clinical trials (RCTs) and meta-analyses. Ultimately, the consented recommendations and levels thereof are indicated. The published data demonstrate the superiority of interventional PFO closure.

There is a significant reduction of recurrent strokes in patients with an interventional PFO closure device compared to medical therapy. The complication rate of the interventional therapy is low and particularly younger patients with cryptogenic stroke benefit from interventional PFO closure. In summary, interventional PFO closure is superior to medical treatment in patients with cryptogenic stroke aged <60 years.

#### Keywords

Foramen ovale, patent · Platelet aggregation inhibitors · Oral anticoagulation · Cerebrovascular apoplexy · Complication, postoperative

**Tab. 2** Design und Baselineparameter der randomisierten Studien zum PFO-Verschluss beim kryptogenen Schlaganfall

Parameter	CLOSURE-I [8]	PC Trial [9]	RESPECT [10, 11]	REDUCE [13]	CLOSE [12]	DEFENSE-PFO [14]
Patienten (n)	909	414	980	664	663	120
Alter	46	44,5	46	42,2	43,3	51,8
RLS (%)	53	65,6	48,8	81,3	100	53
ASA (%)	36,6	23,7	35,7	20,6	32,8	10
ATH	ASA, OAK	TFH, OAK	TFH, OAK	TFH	TFH, OAK	TFH
OAK (%)	34	31	25	0	28	0
Device	STARFlex (NMT Medical, Boston, MA, USA)	Amplatzer PFO (Abbott, Santa Clara, CA, USA)	Amplatzer PFO	Cardioform Helix (W.L. Gore & Associates, Inc., Newark, DE, USA)	Keine Vorgabe	Amplatzer
Endpunkt	Schlaganfall, TIA, Tod	Tod, Schlaganfall, TIA, Embolie	Schlaganfall, früher Tod	Schlaganfall	Schlaganfall	Schlaganfall, vaskulärer Tod, TIMI-Blutung
Follow-up (Monate)	44	49	70,8	38,4	63,6	24

RLS mittel oder ausgeprägter Rechts-links-Shunt, ASA atriales Septumaneurysma, ATH antithrombotische Therapie, ASA Acetylsalicylsäure, TFH Thrombozytenfunktionshemmer, TIMI „thrombolysis in myocardial infarction“, OAK orale Antikoagulation, TIA transitorische ischämische Attacke

**Tab. 3** Ergebnisse der randomisierten Studien zum PFO-Verschluss beim kryptogenen Schlaganfall

Parameter		CLOSURE-I [8]	PC Trial [9]	RESPECT [10, 11]	REDUCE [13]	CLOSE [12]	DEFENSE-PFO [14]
Schlaganfall (%)	M	3,1	2,4	5,8	5,4	6,0	10,5
Schlaganfall (%)	C	2,9	0,5	3,6	1,4	0,0	0
TIA (%)	M	4,1	3,3	4,8	–	–	2,0
TIA (%)	C	3,1	2,5	3,4	–	–	0
Tod (%)	M	0	0	2,2	0	0	0
Tod (%)	C	0	1,0	1,4	0,5	0	0

M medikamentöse Behandlung, C PFO-Verschluss, TIA transitorische ischämische Attacke

### RESPECT-Studie

Die Langzeitergebnisse der RESPECT-Studie (s. oben) in die Patienten zwischen 18–60 Jahren mit kryptogenem Schlaganfall und PFO eingeschlossen zeigen, dass der interventionelle PFO-Verschluss der alleinigen medikamentösen Therapie in einem medianen Beobachtungszeitraum von 6 Jahren überlegen ist [11]. Neue ischämische Insulte traten bei 18 von 499 (3,6%) Patienten in der PFO-Verschluss-Gruppe und bei 28 von 481 (5,8%) Patienten in der medikamentösen Therapiegruppe auf. Der interventionelle PFO-Verschluss führte in dieser Studie zu einer relativen Risikoreduktion von 45% (HR 0,55 [95%-KI 0,31–0,99];  $p = 0,046$ ). Die Subgruppenanalyse zeigte einen Therapieerfolg unabhängig von Alter und Geschlecht. Patienten mit großem Shunt

oder Vorhofseptumaneurysma profitierten besonders stark.

### CLOSE-Studie

Weitere Evidenz für den Vorteil eines interventionellen PFO-Verschlusses bei Patienten mit kryptogenem Schlaganfall und PFO erbrachte die 3-armig randomisierte CLOSE-Studie [12]. In dieser Studie wurde der interventionelle PFO-Verschluss (Gruppe 1) mit einer OAK (Gruppe 2) und der TAH (Gruppe 3) bei Patienten im Alter 16–60 Jahren und stattgehabtem kryptogenem Schlaganfall hinsichtlich des Auftretens eines erneuten Schlaganfalls verglichen (primärer Endpunkt). Sekundärer Studienendpunkt war die Kombination von TIA oder systemischen Embolien. Einschlusskriterium war ein kryptogener ischämischer

Schlaganfall innerhalb von 6 Monaten vor Studieneintritt mit Nachweis eines PFO mit Vorhofseptumaneurysma oder einem großen interatrialen Shunt. Etwa zwei Drittel der Patienten hatten lediglich ein großes Shuntvolumen ohne Vorhofseptumaneurysma. Insgesamt wurden 664 Patienten eingeschlossen, 238 erhielten einen interventionellen PFO-Verschluss, 335 wurden mittels TAH behandelt und 187 erhielten eine OAK. Nach einer mittleren Beobachtungszeit von 5,3 Jahren trat in der interventionellen Gruppe kein Schlaganfall auf. In der Gruppe mit alleiniger TAH wurden 14 neue Schlaganfälle dokumentiert. Dies entspricht einer relativen Risikoreduktion durch den interventionellen PFO-Verschluss von 97% (HR 0,03 [95%-KI 0–0,26];  $p < 0,001$ ). Bei 14 Patienten (5,9%) in der interventionellen Gruppe kam es zu Komplikationen, u. a. zu neu aufgetretenem Vorhofflimmern. Hierbei wurde Vorhofflimmern/-flattern häufiger in der PFO-Gruppe als in den beiden medikamentös behandelten Gruppen beobachtet (4,6 vs. 0,9%;  $p = 0,02$ ). Hinsichtlich der rein medikamentösen Therapie (Gruppe 2 vs. Gruppe 3) gab es keinen Unterschied bezüglich des erneuten Auftretens von Schlaganfällen (HR 0,44 [95%-KI 0,11–1,48];  $p = 0,18$ ), wobei die hierfür vorab berechnete Fallzahl in der vorzeitig beendeten Studie nicht erreicht wurde.

**Tab. 4** Ergebnisse der Metaanalysen zum PFO-Verschluss beim kryptogenen Schlaganfall

Autor	Studien	N	Endpunkt	Risikoreduktion	95% KI	p
Abo-Salem et al. [15]	5	3627	Schlaganfall	RR 0,48	0,3–0,7	0,001
De Rosa et al. [16]	4	3216	Schlaganfall und TIA	RD – 0,029	–0,050–0,007	0,008
Ntaios et al. [17]	5	3627	Schlaganfall	OR 0,43	0,21–0,90	NA
Shah et al. [18]	4	2892	Schlaganfall	RD – 0,032	–0,050–0,014	0,011
Saver et al. [19]	6	3560	Schlaganfall	HR 0,30	0,13–0,68	0,004
Ahmad et al. [20]	5	3440	Schlaganfall	HR 0,32	0,13–0,82	0,018

RR relatives Risiko, KI Konfidenzintervall, RD „risk difference“, OR Odds Ratio, NA nicht angegeben, HR Hazard Ratio

## REDUCE-Studie

In der REDUCE-Studie wurde der PFO-Verschluss mit nachfolgender TAH mit der alleinigen TAH bei Patienten mit PFO und stattgehabtem kryptogenen Schlaganfall verglichen [13]. In diese Studie wurden Patienten im Alter von 18–59 Jahren mit kryptogenem Schlaganfall eingeschlossen. Echokardiographisch musste ein Rechts-links-Shunt oder ein Vorhofseptumaneurysma vorliegen. Der Endpunkt umfasste sowohl stumme als auch klinisch diagnostizierte erneute zerebrale Ischämien, welche zum Studieneinschluss und 2 Jahre danach mittels einer Magnetresonanztomographie (MRT) dokumentiert wurden. Während der medianen Nachbeobachtungszeit von 3,2 Jahren traten bei 6 von 441 (1,4%) Patienten mit PFO-Verschluss und bei 12 von 223 (5,4%) Patienten mit alleiniger TAH ein erneuter ischämischer Schlaganfall auf. In dieser Studie führte der interventionelle PFO-Verschluss zu einer relativen Risikoreduktion von 77% (HR 0,23 [95%-KI 0,09–0,62];  $p = 0,002$ ). In Zusammenschau mit den Daten aus der zerebralen MRT zeigte sich bei 22 Patienten (5,7%) mit PFO-Verschluss und bei 20 Patienten (11,3%) mit alleiniger TAH eine neue zerebrale Ischämie, entsprechend einer relativen Risikoreduktion von 49% (HR 0,51 [95%-KI 0,29–0,91];  $p = 0,04$ ). Klinisch stumme zerebrale Ischämien waren dabei in beiden Gruppen nicht signifikant unterschiedlich. Bei 29 (3,6%) Patienten mit PFO-Verschluss kam es zu transientem Vorhofflimmern und bei 6 (1,4%) Patienten kam es zu schwerwiegenden Komplikationen durch das Verschlussystem. Zusammenfassend zeigt die REDUCE-Studie einen signi-

fikanten Nutzen des PFO-Verschlusses bei jüngeren Patienten (<60 Jahre) mit kryptogenem Schlaganfall.

## DEFENSE-PFO-Studie

Insgesamt wurden 120 Patienten mit kryptogenem Schlaganfall und einem PFO mit Vorhofseptumaneurysma und/oder einer PFO-Größe von >2 mm in die DEFENSE-PFO-Studie eingeschlossen [14]. Hiervon wurden jeweils 60 Patienten zu einem interventionellen PFO-Verschluss bzw. einer rein medikamentösen Therapie randomisiert. Der primäre Endpunkt war kombiniert: erneuter Schlaganfall, TIMI („thrombolysis in myocardial infarction“-Blutung und vaskulärer Tod. In der 2-jährigen Nachbeobachtungszeit trat der primäre Endpunkt bei 10% (6/60 Patienten) in der medikamentös behandelten Gruppe auf, wohingegen in der Gruppe mit PFO-Verschluss kein primärer Endpunkt observiert werden konnte ( $p = 0,013$ ). In der PFO-Verschlussgruppe kam es zu folgenden Komplikationen: Vorhofflimmern (2 Patienten), Perikarderguss (1 Patient) und Pseudoaneurysma (1 Patient).

## Metaanalysen zum PFO-Verschluss

Bisher wurden 6 Metaanalysen zum interventionellen PFO-Verschluss bei Patienten mit kryptogenem Schlaganfall veröffentlicht [15–20]. Die Resultate sind in **Tab. 4** zusammengefasst. Allen gemein ist, dass sie einen signifikanten Vorteil für den interventionellen PFO-Verschluss zeigen. Die größte publizierte Metaanalyse von Abu-Salem et al. [15] umfasst 3627 Patienten mit einer mittleren Follow-up-Dauer von 4 Jahren. Es zeigt

sich eine signifikante Reduktion in der Inzidenz von erneuten Schlaganfällen bei Patienten mit PFO-Verschluss im Vergleich zur medikamentösen Therapie allein (2,0 vs. 4,2%) mit einer relativen Risikoreduktion von 52% (RR 0,48 [95%-KI 0,3–0,7];  $p < 0,001$ ). Das Auftreten von Vorhofflimmern wurde vermehrt bei Patienten mit PFO-Verschluss beobachtet (4,2 vs. 0,7%), sodass von einem fast 6-fach höheren Risiko für das Auftreten von Vorhofflimmern nach PFO-Verschluss auszugehen ist (RR 5,9 [95%-KI 3,0–11,0];  $p < 0,001$ ).

## Komplikationen des PFO-Verschlusses

Die Rate an Frühkomplikationen in der periinterventionellen Phase des PFO-Verschlusses ist sehr niedrig. Im Vordergrund stehen lokale Blutungen an der Punktionsstelle, periinterventionelles Vorhofflimmern, Perikardtamponaden sowie Lungenembolien [8–21]. Späte Komplikationen sind nur im Rahmen von Fallberichten veröffentlicht und umfassen die Erosion der Aortenwand, die Fehllage und die späte Thrombenbildung. Die unerwünschten Ereignisse sind in **Tab. 5** zusammengefasst.

## Medikamentöse Therapie nach interventionellem PFO-Verschluss

Es gibt keine statistisch ausgewerteten Daten aus randomisierten Studien, welche die medikamentöse Therapie nach einem PFO-Verschluss verglichen haben. Numerisch konnte in der CLOSE-Studie kein Unterschied zwischen den Ereignisraten in der Acetylsalicylsäure- und der Warfarinfruppe nach interventionel-

**Tab. 5** Unerwünschte Ereignisse in den randomisierten Studien zum PFO-Verschluss beim kryptogenen Schlaganfall

Parameter	Gruppe	CLOSURE-I [8]	PC-Trial [9]	RESPECT [10, 11]	REDUCE [13]	CLOSE [12]	DEFENSE-PFO [14]
Device		STARFlex	Amplatzer PFO	Amplatzer PFO	HELEX/CARDIOFORM	Verschiedene Devices	Amplatzer PFO
<i>1. Allgemeine unerwünschte Ereignisse</i>							
SAE gesamt (%)	M	16,9	17,6	40,3	27,8	33,2	–
	C	16,6	21,1	36,0	23,1	35,7	–
	<i>p</i>	0,90	0,37	0,17	0,22	0,56	–
Vorhofflimmern oder -flattern (%)	M	0,7*	1,0	1,5	0,4*	0,9*	0
	C	5,7*	2,9	3,0	6,6*	4,6*	3,3
	<i>p</i>	<0,001	0,17	0,13	<0,0001	0,02	–
Schwere Blutungen insgesamt (%)	M	1,1	1,4	0,2	2,7	2,1	4,9
	C	2,6	0,5	0,6	1,8	0,8	0
	<i>p</i>	0,11	0,62	0,6	0,57	0,28	0,15
Lungenembolie (%)	M	0	0	0,6*	0,4	0	0
	C	0	0	2,4*	0,5	0,4	0
	<i>p</i>	–	–	0,034	1,0	–	–
<i>2. Prozedur- und okkluderassoziierte Komplikationen</i>							
Vorhofflimmern oder -flattern (%)	C	3,5	0,5	1,4	5,4	4,2	3,0
Blutung (%)	C	2,5	1	0,6	0,9	0	0
Perikardtamponade (%)	C	0	0	0,4	0,2	0	0
Kardialer Thrombus (%)	C	1,1	0	0,2	0,5	0,4	0
Kardiale Perforation (%)	C	0,25	0	0,2	0	0	0
Okkluder-Embolisation (%)	C	0	0	0	0,7	0	0
Seltene, als prozedur- oder okkluderassoziiert gewertete Komplikationen (%)	C	0,5 <sup>a</sup>	0	2,8 <sup>b</sup>	2,3 <sup>c</sup>	1,7 <sup>d</sup>	3,3 <sup>e</sup>

SAE „serious adverse events“, M „medical treatment“, C PFO-Verschluss

\*Unterschied signifikant für *p* < 0,05

<sup>a</sup>1-mal periphere Nervenläsion und 1-mal Gefäßverletzung mit erforderlichem chirurgischem Eingriff

<sup>b</sup>1-mal Perikarderguss ohne Tamponade, 1-mal allergische Medikamentenreaktion, 1-mal vasovagale Reaktion, 2-mal ischämischer Schlaganfall, 1-mal Brustengegefühl, 1-mal infektiöse Endokarditis, 2-mal Lungenembolie, 1-mal tiefe Beinvenenthrombose, 2-mal residueller Shunt, der einen erneuten Verschluss erforderte, 1-mal Sepsis, 1-mal nicht anhaltende ventrikuläre Tachykardie

<sup>c</sup>1-mal Aortendissektion, 1-mal AV-Fistel, 2-mal Hypotension, 1-mal Ängstlichkeit, 1-mal Brustengegefühl, 1-mal nichtkardialer Brustschmerz, 1-mal Müdigkeit, 1-mal Hemiparese, 1-mal Atemstillstand

<sup>d</sup>2-mal supraventrikuläre Tachykardie, 1-mal Luftembolie, 1-mal Hyperthermie

<sup>e</sup>1-mal Perikarderguss ohne Tamponade, 1-mal ischämischer Schlaganfall

lem PFO-Verschluss ausgemacht werden. Ableitend aus den durchgeführten Studien und der allgemeinen klinischen Praxis wird für die ersten 6 Monaten nach interventionellem Verschluss die duale TAH mit Clopidogrel 75 mg einmal täglich in Kombination mit Acetylsalicylsäure 100–325 mg für 1–6 Monate empfohlen. Hieran schließt sich üblicherweise eine Monotherapie mit einer der beiden Substanzen für weitere 5–18 Monate an [8–14]. Bei Patienten mit zusätzlicher Manifestation einer Arteriosklerose wird

in den aktuellen Leitlinien eine Dauertherapie mit einer TAH empfohlen.

### Zusammenfassung

Aus den randomisierten Studien und Metaanalysen in den Jahren 2017 und 2018 resultiert ein Paradigmenwechsel in der Sekundärprävention von Patienten <60 Jahren mit PFO mit moderatem oder ausgeprägten Rechts-links-Shunt und kryptogenem, ischämischem Erstereignis (Schlaganfall/Systemembolie).

Der interventionelle PFO-Verschluss mit einem scheibenbasierten Device ist der alleinig medikamentösen Behandlung dieser Patienten überlegen. Die Komplikationsrate dieser Intervention ist gering. Für jüngere Patienten (<60 Jahre) mit kryptogenem Schlaganfall und PFO mit relevantem Shuntnachweis ist der interventionelle PFO-Verschluss nun die Therapie der ersten Wahl. Dies empfiehlt die neue S2e-Leitlinie „Kryptogener Schlaganfall und offenes Foramen ovale“ – gemeinsamer Konsens der Deutschen

**Tab. 6** Zusammenfassung der interdisziplinären S2e-Empfehlungen

Empfehlung	Empfehlungsgrad	Evidenzebene
Bei Patienten zwischen 16 und 60 Jahren mit einem (nach neurologischer und kardiologischer Abklärung) kryptogenen ischämischen Schlaganfall und offenem Foramen ovale mit moderatem oder ausgeprägten Rechts-links-Shunt soll ein interventioneller PFO-Verschluss durchgeführt werden	A	I
Bei Patienten mit einem kryptogenen ischämischen Insult oder einer TIA und offenem Foramen ovale die einen PFO-Verschluss ablehnen gibt es keine Hinweise auf eine Überlegenheit einer oralen Antikoagulation gegenüber einer Behandlung mit einem Thrombozytenfunktionshemmer. Daher sollte die Sekundärprävention mit Acetylsalicylsäure oder Clopidogrel erfolgen	B	II
Nach einem interventionellen PFO-Verschluss wird eine duale Plättchenhemmung mit 100 mg Acetylsalicylsäure plus 75 mg Clopidogrel für 1–3 Monate empfohlen, gefolgt von einer 12- bis 24-monatigen Monotherapie mit Acetylsalicylsäure 100 mg oder Clopidogrel 75 mg. Bei Patienten mit zusätzlicher Manifestation einer Arteriosklerose wird eine Dauertherapie mit Thrombozytenfunktionshemmern empfohlen	B	IIb
Vorhofflimmern, Perikardtamponaden sowie Lungenembolien sind beschriebene Komplikationen im Rahmen und nach Implantation eines Okkluders. Die Ereignisse sind aber so selten, dass sie den Empfehlungsgrad für die Implantation nicht beeinflussen sollten	A	la
Disc-Okkluder erwiesen sich als überlegen in Sicherheit und Effektivität gegenüber nicht zirkulär scheibenförmigen Okkludern	A	la

PFO persistierendes Foramen ovale, TIA transitorische ischämische Attacke

Schlaganfall Gesellschaft und der Deutschen Gesellschaften für Neurologie und Kardiologie [22]. Entscheidend ist jedoch die eingehende, interdisziplinäre Abklärung der Schlaganfallätiologie, um nicht andere Ursachen zu übersehen und die Diagnose „kryptogener Schlaganfall“ nicht zu häufig zu stellen (■ Tab. 6).

### Korrespondenzadresse

**Prof. Dr. med. A. Ghanem**

Abteilung für Kardiologie, Asklepios Klinik St. Georg  
Lohmühlenstr. 5, 20099 Hamburg, Deutschland  
aghanem@web.de

### Einhaltung ethischer Richtlinien

**Interessenkonflikt.** Den Interessenkonflikt der Autoren finden Sie online auf der DGK-Homepage unter <http://leitlinien.dgk.org/> bei der entsprechenden Publikation.

Dieser Beitrag beinhaltet keine von den Autoren durchgeführten Studien an Menschen oder Tieren.

### Literatur

1. Alsheikh-Ali AA et al (2009) Patent foramen ovale in cryptogenic stroke – incidental or pathogenic? *Stroke* 40:2349–2355
2. Hart RG et al (2014) Embolic strokes of undetermined source: the case for a new clinical construct. *Lancet Neurol* 13(4):429–438
3. Jauss M, Zanette E (2000) Detection of right-to-left shunt with ultrasound contrast agent and transcranial Doppler sonography. *Cerebrovasc Dis* 10(6):490–496
4. Kent DM et al (2013) An index to identify stroke-related versus incidental patent foramen ovale in cryptogenic stroke. *Neurology* 81(7):619–625
5. Kent DM et al (2015) Anticoagulant versus antiplatelet therapy in patients with cryptogenic stroke and patent foramen ovale: an individual participant data meta-analysis. *Eur Heart J* 36(35):2381–2389
6. O’Gara PT et al (2009) Percutaneous device closure of patent foramen ovale for secondary prevention. A call for completion of randomized clinical trials. *Circulation* 119:2743–2747 (A Science Advisory from the American Heart Association/American Stroke Association and the American College of Cardiology Foundation)
7. Mohr JP et al (2001) A comparison of warfarin and aspirin for the prevention of recurrent ischemic stroke. *N Engl J Med* 345:1444–1451
8. Furlan AJ et al (2012) Closure or medical therapy for cryptogenic stroke with patent foramen ovale. *N Engl J Med* 366(11):991–999
9. Meier B et al (2013) Percutaneous closure of patent foramen ovale in cryptogenic embolism. *N Engl J Med* 368(12):1083–1091
10. Carroll JD et al (2013) Closure of patent foramen ovale versus medical therapy after cryptogenic stroke. *N Engl J Med* 368(12):1092–1100
11. Saver JL et al (2017) Long-term outcomes of patent foramen ovale closure or medical therapy after stroke. *N Engl J Med* 377(11):1022–1032
12. Mas J-L et al (2017) Patent foramen ovale closure or anticoagulation vs. antiplatelets after stroke. *N Engl J Med* 377(11):1011–1021
13. Søndergaard L et al (2017) Patent foramen ovale closure or antiplatelet therapy for cryptogenic stroke. *N Engl J Med* 377(11):1033–1042
14. Lee PH et al (2018) Cryptogenic stroke and high-risk patent foramen ovale: the DEFENSE-PFO trial. *J Am Coll Cardiol*. <https://doi.org/10.1016/j.jacc.2018.02.046>
15. Abo-Salem E et al (2018) Patent foramen ovale closure versus medical therapy in cases with cryptogenic stroke, meta-analysis of randomized controlled trials. *J Neurol* 265(3):578–585
16. De Rosa S et al (2018) Percutaneous closure versus medical treatment in stroke patients with patent foramen ovale: a systematic review and meta-analysis. *Ann Intern Med* 168(5):343–350
17. Ntaios G et al (2018) Closure of patent foramen ovale versus medical therapy in patients with cryptogenic stroke or transient ischemic attack: updated systematic review and meta-analysis. *Stroke* 49(2):412–418
18. Shah R et al (2018) Device closure versus medical therapy alone for patent foramen ovale in patients with cryptogenic stroke: a systematic review and meta-analysis. *Ann Intern Med* 168(5):335–342
19. Saver J, Mattle H, Thaler DE (2018) Patent foramen ovale closure versus medical therapy for cryptogenic ischemic stroke: a topical review. *Stroke* 49(6):1541–1548
20. Ahmad Y et al (2018) Patent foramen ovale closure vs. medical therapy for cryptogenic stroke: a meta-analysis of randomized controlled trials. *Eur Heart J* 39(18):1638–1649
21. Kent DM et al (2016) Device closure of patent foramen ovale after stroke: pooled analysis of completed randomized trials. *J Am Coll Cardiol* 67(8):907–917
22. Diener H-C, Grau A, Baldus S et al (2018) Kryptogener Schlaganfall und offenes Foramen ovale, S2e-Leitlinie, 2018; in: Deutsche Gesellschaft für Neurologie (Hrsg.), Leitlinien für Diagnostik und Therapie in der Neurologie. [www.dgn.org/leitlinien](http://www.dgn.org/leitlinien). Zugriffen: 14. Aug. 2018