

Kardiologie

<https://doi.org/10.1007/s12181-018-0266-1>

© Deutsche Gesellschaft für Kardiologie - Herz- und Kreislaufforschung e.V. Published by Springer Medizin Verlag GmbH, ein Teil von Springer Nature - all rights reserved 2018



CrossMark

O. Lindner¹ · J. Bauersachs² · F. Bengel³ · W. Burchert¹ · J. vom Dahl⁴ · R. Dörr⁵ · M. Hacker⁶ · M. Kelm^{7,8} · T. Rassaf⁹ · C. Rischpler¹⁰ · W. Schäfer¹¹ · M. Schäfers^{12,13} · S. Silber¹⁴ · R. Zimmermann¹⁵

¹Institut für Radiologie, Nuklearmedizin und Molekulare Bildgebung, Herz- und Diabeteszentrum NRW, Bad Oeynhausen, Deutschland; ²Klinik für Kardiologie und Angiologie, Medizinische Hochschule Hannover, Hannover, Deutschland; ³Klinik für Nuklearmedizin, Medizinische Hochschule Hannover, Hannover, Deutschland; ⁴Klinik für Kardiologie, Kliniken Maria Hilf GmbH, Mönchengladbach, Deutschland; ⁵Praxisklinik Herz und Gefäße, Dresden, Deutschland; ⁶Universitätsklinik für Radiologie und Nuklearmedizin, Medizinische Universität Wien, Wien, Österreich; ⁷Klinik für Kardiologie und Angiologie, Universität Düsseldorf, Düsseldorf, Deutschland; ⁸Kommission für Klinische Kardiovaskuläre Medizin, Deutsche Gesellschaft für Kardiologie, Düsseldorf, Deutschland; ⁹Klinik für Kardiologie und Angiologie, Universitätsklinikum Essen, Essen, Deutschland; ¹⁰Klinik für Nuklearmedizin, Universitätsklinikum Essen, Essen, Deutschland; ¹¹Klinik für Nuklearmedizin, Kliniken Maria Hilf GmbH, Mönchengladbach, Deutschland; ¹²Klinik für Nuklearmedizin, Universitätsklinikum Münster, Münster, Deutschland; ¹³European Institute for Molecular Imaging – EIMI, Westfälische Wilhelms-Universität Münster, Münster, Deutschland; ¹⁴Kardiologische Gemeinschaftspraxis, München, Deutschland; ¹⁵Medizinische Klinik, Klinikum Pforzheim GmbH, Pforzheim, Deutschland

Positionspapier Nuklearkardiologie – Update 2018

Aktueller Stand der klinischen Anwendung

Präambel

Dieses Positionspapier der Arbeitsgemeinschaft „Kardiovaskuläre Nuklearmedizin“ der Deutschen Gesellschaft für Nuklearmedizin (DGN) und der Arbeitsgruppe „Nuklearkardiologische Diagnostik“ der Deutschen Gesellschaft für Kardiologie, Herz- und Kreislaufforschung (DGK) ist eine Aktualisierung der gemeinsamen Stellungnahme aus dem Jahr 2008 [37], die den gegenwärtigen Erkenntnisstand zur nuklearkardiologischen Diagnostik wiedergibt und Ärztinnen und Ärzten und deren Patientinnen und Patienten die Entscheidungsfindung erleichtern soll. Das Positionspapier ersetzt nicht die ärztliche Evaluation im Einzelfall und die Anpassung der Diagnostik und Therapie an dessen spezifische Situation.

M. Kelm hat an diesem Beitrag für die Kommission für Klinische Kardiovaskuläre Medizin der DGK mitgewirkt.

Dieses Positionspapier wurde in den Zeitschriften *Der Kardiologe* 05/2018 und *Nuklearmedizin* 04/2018 publiziert.

Einleitung

Inhaltlich gründet das vorliegende Positionspapier auf einer Analyse aktueller nationaler und internationaler Leitlinien [6, 27, 31, 42] und auf aktuellen wissenschaftlichen Publikationen. Die nuklearkardiologischen Grundlagen und Methoden wurden in der aktuellen deutschen und europäischen Leitlinie publiziert [27, 42] und sind nicht Gegenstand dieses Papiers.

Das am häufigsten angewandte und breit verfügbare nuklearkardiologische Verfahren, welches auch in der GKV abgebildet ist, stellt die Myokard-Perfusions-Szintigraphie dar, im Folgenden wegen der 3-dimensionalen Schnittführung als Myokard-Perfusions-SPECT (Single-Photon-Emissions-Computertomographie) bezeichnet. Zum Standard dieser Untersuchung gehört (a) die Auswahl eines geeigneten Belastungsverfahrens (ergometrisch oder pharmakologisch, Letzteres mit den Vasodilatoren Adenosin oder Regadenoson) bei Stressuntersuchungen, um eine optimale myokardiale Perfusionssteigerung zu erzielen, (b) eine EKG-getriggerte Akquisition (gated SPECT) zur Erhöhung der

Spezifität der Perfusionsbildgebung und gleichzeitigen Bestimmung der linksventrikulären Ejektionsfraktion (LVEF) sowie (c) die Ermittlung semiquantitativer Scores oder relativer Anteile in Prozent des linksventrikulären Myokards für minderperfundierte Areale. Hierdurch wird eine Abschätzung von Ischämiebelastung und Vernarbungen hinsichtlich Ausdehnung und Ausprägung ermöglicht. Entsprechende Protokolle mit Abwägung von Vor- und Nachteilen sowie spezifischen Indikationen und Kontraindikationen finden sich detailliert in den aktuellen nationalen Leitlinien zur Nuklearkardiologie [27].

Im Folgenden werden die Haupteinsatzgebiete der Nuklearkardiologie dargestellt.

Infobox

Dieser Beitrag wurde im Namen der Arbeitsgemeinschaft „Kardiovaskuläre Nuklearmedizin“ der Deutschen Gesellschaft für Nuklearmedizin (DGN) und der Arbeitsgruppe „Nuklearkardiologische Diagnostik“ der Deutschen Gesellschaft für Kardiologie, Herz- und Kreislaufforschung (DGK) erstellt.

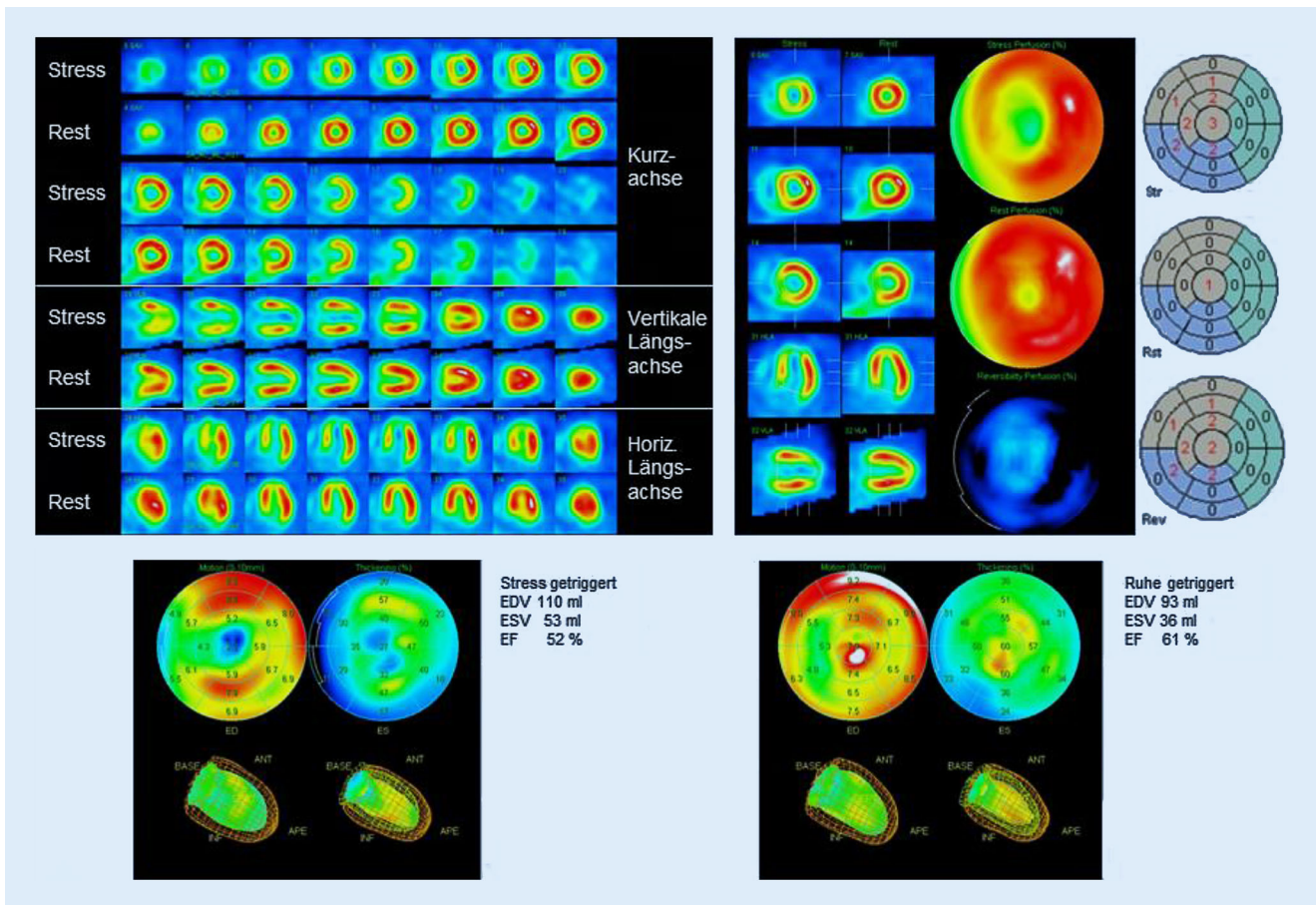


Abb. 1 ▲ Beispiel für Quantifizierung der Ischämiebelast. *Oben:* Stress- und Ruheperfusion. Belastungsinduzierte Ischämie der medialen Vorderwand bis inferoapikal und im apikalen Septum. Hoher Summed Stress Score (SSS = 13), niedriger Summed Rest Score (SRS = 1) und hoher Summed Difference Score (SDS = 12), entsprechend einem Ischämieanteil von > 10 % des linksventrikulären Myokards. *Unten:* Die Auswertung der getriggerten Studie zeigt eine normale LVEF bei der Ruheaufnahme und als Ausdruck einer passageren ischämiegetriggerten Dysfunktion eine signifikant niedrigere LVEF bei der Belastungsaufnahme mit verminderter Wandbewegung apikal, supraapikal und septal. *EDV* enddiastolisches Volumen, *ESV* endsystolisches Volumen, *EF* Ejektionsfraktion

Diagnostik der stenosierenden koronaren Herzerkrankung (KHK)

Verdacht auf stabile chronische KHK

Richtungsweisend für die Diagnostik bei Verdacht auf Vorliegen einer stabilen chronischen KHK ist die Bewertung des Patienten hinsichtlich seiner KHK-Vortestwahrscheinlichkeit, die anhand von Tabellen [6], welche Symptomatik, Alter und Geschlecht berücksichtigen, bestimmt werden kann. Für die nichtinvasive bildgebende Diagnostik der stabilen chronischen KHK stehen einerseits die funktionellen Verfahren Stressechokardiographie, die kardiale

Magnetresonanztomographie (MRT), die Myokard-Perfusions-SPECT und andererseits die koronare Computertomographie-Angiographie (CCTA) als nichtinvasives morphologisches Verfahren zur Verfügung. Diese Verfahren weisen im Allgemeinen eine Sensitivität und Spezifität zwischen 70 und 90 % zum Nachweis einer stabilen chronischen KHK auf und zeigen daher bei Vortestwahrscheinlichkeiten zwischen 15 und 85 % (CCTA = 15–50 %) die besten Resultate. Außerhalb dieses Bereiches ergibt sich unabhängig vom gewählten bildgebenden Verfahren kein diagnostischer Zugewinn [6, 31].

Metaanalysen zeigen, dass die diagnostische Genauigkeit der Verfahren etwa auf einem vergleichbaren Niveau liegt

und vor diesem Hintergrund kein bildgebendes Verfahren primär zu bevorzugen ist. Als Kriterien für oder gegen eine bestimmte nichtinvasive bildgebende Modalität kommen daher die Entscheidung, Situation und Eignung des Patienten, ferner die lokale Verfügbarkeit und Expertise in Betracht [6, 31].

Umfrageergebnisse zur Myokard-Perfusions-SPECT zeigen in den vergangenen Jahren eine zunehmende Nachfrage, insbesondere seitens der Kardiologie [28]. Vergleichbare Daten zu den anderen oben genannten Verfahren liegen derzeit nicht vor. Aktuell konnte in der prospektiv randomisierten CE-MARC II-Studie gezeigt werden, dass der Einsatz bildgebender Verfahren in der Primärdiagnostik der stabilen chronischen KHK

effektiv ist und sich im direkten Vergleich von kardialer MRT und Myokard-Perfusions-SPECT sogar ein leichtgradiger, aber nicht signifikanter Vorteil der SPECT ergibt [17].

Als spezifische Stärke können anhand des Ergebnisses der Myokard-Perfusions-SPECT individuelle prognostische Informationen abgeleitet und Patienten Risikoklassen zugeordnet werden. Entsprechende Kriterien sind für die jeweiligen Verfahren definiert worden [6, 27, 31].

Die Ausdehnung und die Ausprägung von Ischämien (Ischämiebelastung) und Vernarbungen im Myokard lassen sich in der Myokard-Perfusions-SPECT mit Scores (Summed Stress Score, Summed Rest Score und Summed Difference Score) absolut oder prozentual erfassen ([27]; **Abb. 1**). Ab einem Summed Difference Score >8 bzw. einem Ischämieanteil $\geq 10\%$ des linksventrikulären Myokards profitieren Patienten im Allgemeinen von einer Revaskularisation mehr als von einer alleinigen medikamentösen Therapie [44]. Die zugrunde liegenden Daten basieren auf dem langjährigen standardisierten Einsatz der Myokard-Perfusions-SPECT in großen Kohorten, beispielsweise einer Registerstudie, in der allein über 10.000 Patienten beobachtet wurden [20]. Der Ischämieschwellenwert $\geq 10\%$ ist orientierend zu sehen, das weitere Vorgehen ist individuell zwischen dem Behandler und dem Patienten abzustimmen.

In ihrer Evidenz noch belastbare Ergebnisse sind von der laufenden weltweiten prospektiv randomisierten ISCHEMIA-Studie zu erwarten, bei der 5179 Patienten mit einer mindestens „moderaten“ Ischämie ($\geq 10\%$) randomisiert entweder einem Studienarm mit einer alleinigen optimierten medikamentösen Therapie (OMT) oder einem Studienarm mit Revaskularisation und zusätzlicher OMT zugewiesen wurden. Erste Ergebnisse werden 2019 erwartet [10].

Bekanntes stabile KHK

Zum Einsatz bildgebender Verfahren bei bekannter KHK oder nach einer Intervention gibt es keine sichere Studienla-

Kardiologie <https://doi.org/10.1007/s12181-018-0266-1>

© Deutsche Gesellschaft für Kardiologie - Herz- und Kreislaufforschung e.V. Published by Springer Medizin Verlag GmbH, ein Teil von Springer Nature - all rights reserved 2018

O. Lindner · J. Bauersachs · F. Bengel · W. Burchert · J. vom Dahl · R. Dörr · M. Hacker · M. Kelm · T. Rassaf · C. Rischpler · W. Schäfer · M. Schäfers · S. Silber · R. Zimmermann

Positionspapier Nuklearkardiologie – Update 2018. Aktueller Stand der klinischen Anwendung

Zusammenfassung

Das gemeinsame Positionspapier der Arbeitsgemeinschaft „Kardiovaskuläre Nuklearmedizin“ der Deutschen Gesellschaft für Nuklearmedizin (DGN) und der Arbeitsgruppe „Nuklearkardiologische Diagnostik“ der Deutschen Gesellschaft für Kardiologie (DGK) aktualisiert das Positionspapier aus dem Jahr 2009. Es gibt einen Überblick über die Einsatzbereiche, den State of the Art und den aktuellen Stellenwert der nuklearkardi-

logischen Bildgebung. Behandelt werden die Themenfelder der chronischen KHK einschließlich der Vitalitätsdiagnostik, ferner der Kardiomyopathien, der entzündlichen Endokarditiden, der kardialen Sarkoidose und Amyloidose.

Schlüsselwörter

Positionspapier · Nuklearkardiologie · Indikationen · SPECT · PET

Position paper on nuclear cardiology—Update 2018. Current state of clinical application

Abstract

The joint position paper of the working community on Cardiovascular Nuclear Medicine of the German Society of Nuclear Medicine (DGN) and the working group on Nuclear Cardiology Diagnostics of the German Cardiac Society (DKG) updates the former position paper from 2009. The purpose of this paper is to provide an overview of the fields of application, the state of the art and the current value of nuclear cardiology

imaging. The topics covered are chronic coronary artery disease including viability diagnostics, cardiomyopathies, inflammatory endocarditis, cardiac sarcoidosis and amyloidosis.

Keywords

Position paper · Nuclear cardiology · Indications · SPECT · PET

ge, so auch für die Myokard-Perfusions-SPECT. Empfehlung und klinische Praxis sind, dass nichtinvasive bildgebende Verfahren bei dem klinischen Verdacht auf eine Progredienz der Erkrankung bevorzugt eingesetzt werden sollten. Sofern eine Voruntersuchung mit einem nichtinvasiven bildgebenden Verfahren erfolgt, sollte aufgrund der einfacheren Vergleichbarkeit möglichst das identische Verfahren erneut eingesetzt werden [6, 27].

Vitalitätsdiagnostik

Bei Vorliegen einer regional und/oder global eingeschränkten Myokardkontraktion ist vor einer revaskularisierenden Intervention eine Vitalitätsdiagnostik anzustreben, da nur vitales Myokard potenziell erholungsfähig ist. Bei Nach-

weis von technisch revaskularisierbarem, vitalem Myokard kann die kardiale Mortalität durch eine Revaskularisation im Vergleich zur medikamentösen Therapie deutlich gesenkt werden, hingegen profitieren Patienten im Verhältnis zur alleinigen medikamentösen Therapie nicht von einer Revaskularisation avitaler Myokardanteile [38].

Der Hauptindikationsbereich für die nuklearkardiologische Vitalitätsdiagnostik ist bei Patienten mit stabiler chronischer KHK, eingeschränkter LVEF (typischer Schwellenwert <35%) und klinischen Zeichen der Herzinsuffizienz gegeben [3, 30].

Als nuklearkardiologische Verfahren zur Vitalitätsdiagnostik eignen sich die Beurteilung des Glukosestoffwechsels des Gewebes mit der F-18-FDG-PET-CT oder

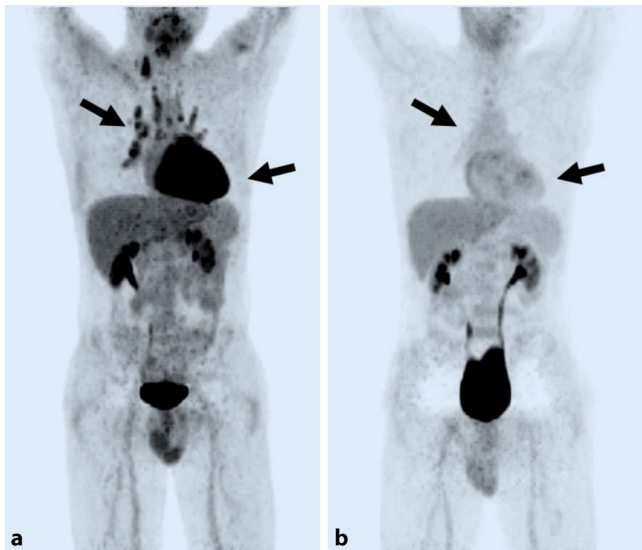


Abb. 2 ◀ Ganzkörperbildgebung der Entzündung bei Sarkoidose mittels F-18-FDG-PET. Patient mit ausgeprägtem Sarkoidosebefall hilärer Lymphknoten und des Myokards (Pfeile) vor (a) und 4 Wochen nach erfolgreicher Steroidtherapie (b). Beide Aufnahmen unter Suppressionsprotokoll (über Nacht nüchtern, kohlenhydratfreie, fettreiche Diät am Vorabend)

- die Beurteilung der Perfusion des vitalen Gewebes mit der Myokard-Perfusions-SPECT mittels Tc-99m-Perfusionsradiopharmaka (MIBI oder Tetrofosmin).

Die F-18-FDG-PET-CT zeigt bei der Vitalitätsdiagnostik eine höhere Genauigkeit als die Myokard-Perfusions-SPECT und ist, wenn verfügbar, bei Patienten mit deutlich eingeschränkter LVEF (<30–40%), als nuklearkardiologisches Verfahren der Wahl heranzuziehen. Die Überlegenheit der F-18-FDG-PET-CT beruht auf dem direkten Nachweis von stoffwechselaktivem, jedoch ischämisch kompromittiertem vitalem Myokard (hibernierendes Myokard, myokardiales „Stunning“) nach [3].

Alternative Verfahren stellen die Low-dose-Dobutamin-Stressechokardiographie, die Late-enhancement-MRT mit Gadolinium (evtl. in Kombination mit der Low-dose-Dobutamin-MRT) dar [3, 30]. Derzeit gibt es noch keine abgeschlossene Studie, die einen klaren Vorteil eines der bildgebenden Verfahren bei der Vitalitätsdiagnostik zeigt. Die aktuell laufende randomisierte multizentrische Studie (AIMI-HF) untersucht den prognostischen Wert unterschiedlicher bildgebender Verfahren in der Evaluation von Herzinsuffizienzpatienten für revascularisierende Verfahren [32]. Somit hängt derzeit die Wahl des Verfahrens vom individuellen Patienten (z.B. Schrittmacher als mögliche Kon-

traindikation für MRT) und von der lokalen Verfügbarkeit und Expertise ab [6, 27].

Kardiomyopathien

Bildgebende nuklearkardiologische Verfahren werden auch bei der Diagnostik und Therapie von Kardiomyopathien eingesetzt. Ein Indikationsbereich besteht in der Abklärung einer ischämischen gegenüber einer nichtischämischen Kardiomyopathie [18, 41] und bei der Vitalitätsdiagnostik. Hinsichtlich der Perfusionsdiagnostik ischämischer Kardiomyopathien ist – sofern verfügbar – aufgrund der überlegenen Abbildungsqualität (Auflösung, Kontrast) und der besseren Perfusionsäquivalenz der PET-Radiopharmaka (in Deutschland meist N-13-Ammoniak) eine PET-CT mit gleichzeitig möglicher quantitativer Perfusionsmessung zu empfehlen.

Sarkoidose

Ein wachsender Anwendungsbereich für die F-18-FDG-PET-CT zeichnet sich derzeit bei der Diagnostik der Sarkoidose im Rahmen eines multimodalen Bildgebungskonzepts ab. Indikationen sind (a) Verdacht auf kardiale Beteiligung mit Symptomen (unklare Synkope, Präsynkope, Palpitationen und/oder pathologisches EKG und/oder unklare Echokardiographie) bei bekannter extrakardialer Sarkoidose, (b) Verdacht

auf Rezidiv bei bekannter kardialer Sarkoidose, (c) Therapiemonitoring bei kardialer Sarkoidose und (d) prognostische Beurteilung im Hinblick auf Therapieentscheidung und Verlauf [7, 9, 39]. Im Gegensatz zur Vitalitätsdiagnostik ist ein Suppressionsprotokoll zur Unterdrückung des physiologischen Myokardstoffwechsels essenziell, um nur den Immunzellstoffwechsel in Sarkoidose-assoziierten kardialen Infiltraten abzubilden (▣ Abb. 2).

Amyloidose

In den letzten Jahren gewinnt die kardiale Amyloidose als eine weitere Form einer infiltrativen systemischen Erkrankung mit myokardialer Beteiligung klinisch eine deutlich zunehmende Beachtung, nicht zuletzt durch die hiermit verbundene schlechte Prognose und durch sich in Entwicklung befindliche Amyloid-gerichtete Therapieoptionen aus der Alzheimer-Forschung. Bei der kardialen Amyloidose kann die Nuklearkardiologie neben der etablierten Diagnostik der kardialen Funktion und der Infiltration durch Echokardiographie und Magnetresonanztomographie einen wichtigen Beitrag zu Art, Ausprägung und Progress der Erkrankung liefern. Zu erwähnen sind zunächst nuklearmedizinische Verfahren wie die konventionelle Knochenszintigraphie, bei der Phosphat- und Phosphonat-basierte Radiopharmaka zur Bildgebung des Knochenstoffwechsels eingesetzt werden. In bestimmten Formen der kardialen Amyloidose (z.B. Transthyretin-Leichtketten) werden diese Radiopharmaka diffus im Myokard aufgenommen. Spezifisch für die Alzheimer-Diagnostik entwickelte Amyloidgerichtete PET-Tracer sind hingegen in der Lage, spezifisch Amyloidablagerungen im Myokard zu detektieren [13]. Diese werden zukünftig für die Indikationsstellung und Therapieüberwachung neuartiger Amyloid-gerichteter Therapien einen wichtigen Beitrag leisten können.

Infektiöse Endokarditis

Die nuklearkardiologische Bildgebung der Entzündung nimmt einen immer

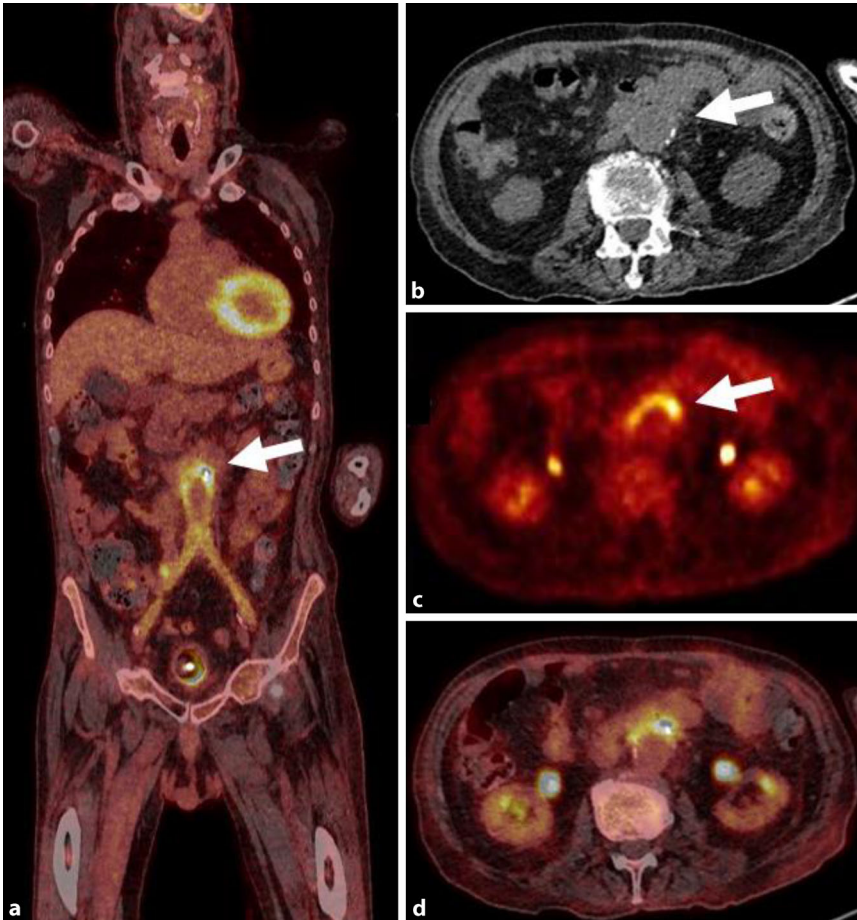


Abb. 3 ▲ Molekulare Bildgebung von Implantatinfektionen. Patient mit deutlicher F-18-FDG Anreicherung (Pfeil) am proximalen Anschluss einer Y-Prothese an der abdominellen Aorta. a Ganzkörper PET-CT, b–d Transaxiale Schichtführung durch den entzündeten Bereich (b CT, c PET, d PET-CT). Patient nüchtern ohne Suppressionsprotokoll

größeren Stellenwert ein, so z. B. auch im Bereich der Endokarditis [40]. In der aktuellen ESC-Leitlinie zur infektiösen Endokarditis wurden die nuklearmedizinische Bildgebung mit F-18-FDG-PET-CT und die Leukozytenszintigraphie in den diagnostischen Entscheidungspfad bei Verdacht auf eine Entzündung in der Umgebung einer implantierten Herzklappenprothese mit in die Hauptkriterien aufgenommen [14, 19]. Ähnliches gilt für die amerikanischen AATS-Leitlinien [34].

Die F-18-FDG-PET-CT weist eine hohe Sensitivität bei im Vergleich zur Leukozytenszintigraphie niedrigerer Spezifität auf, da durch das FDG-Signal sowohl Entzündungsreaktionen („Uptake“ in Immunzellen) als auch nicht-entzündliche Reparaturvorgänge und Fremdkörperreaktionen (unspezifischer „Uptake“) erfasst werden. In Gegensatz

hierzu ist die Leukozytenszintigraphie in SPECT-Technik mit autologen, radioaktiv markierten Leukozyten hochspezifisch, jedoch weniger sensitiv [12, 15, 22]. Der Einsatz dieses Verfahrens ist bei unklaren Befunden in der F-18-FDG-PET-CT im Sinne einer Stufendiagnostik zu empfehlen oder in Zentren, in denen kein PET-CT zur Verfügung steht [35].

Die nuklearmedizinische Bildgebung mittels F-18-FDG-PET-CT bei Herzklappenendokarditis kann aufgrund der standardmäßigen Ganzkörperakquisition neben der lokalen Entzündungssituation primäre Entzündungsquellen, potenzielle Eintrittspforten von Entzündungen und Foci septischer Embolien detektieren. Verlaufsuntersuchungen sind ggf. zur Beurteilung einer posttherapeutisch persistierenden Entzündungsaktivität zu empfehlen.

Zu betonen ist, dass bei der oft komplexen Konstellation einer Herzklappenendokarditis die Bildgebung nicht isoliert zu sehen ist, sondern Wertung und Interpretation der Ergebnisse in einem interdisziplinären Endokarditis-Team erfolgen sollten [19].

Eine Indikation für die F-18-FDG-PET-CT ist auch bei der Entzündungsdiagnostik nach Implantation von Gefäßprothesen (■ Abb. 3), Schrittmachern, Defibrillatoren und Herzunterstützungssystemen gegeben [23].

Mögliche Untersuchungsrisiken und Strahlenexposition

Jede nuklearkardiologische Diagnostik ist wie die invasive Koronarangiographie und die CT-Angiographie mit einer Strahlenexposition für den Patienten verbunden.

Risikobewertungen verschiedener bildgebender Verfahren für die KHK-Diagnostik zeigen jedoch, dass die ergonomische oder pharmakologische Belastung sowie der Einsatz von Kontrastmitteln dokumentierte akute (z. B. Tachyarrhythmien, Herzinfarkt) und chronische (z. B. Niereninsuffizienz) Risiken darstellen [25]. Im Vergleich hierzu ist das theoretisch kalkulierte Risiko durch die mit den Untersuchungen verbundene Strahlenexposition deutlich geringer und steht in einem sehr günstigen Verhältnis zum Nutzen.

Das Bundesamt für Strahlenschutz (BfS) hat für die häufigsten nuklearmedizinischen Untersuchungen diagnostische Referenzwerte vorgegeben, deren Einhaltung durch die Ärztlichen Stellen der Ärztekammern engmaschig und kritisch überwacht werden [5].

In den vergangenen Jahren konnte durch den nahezu vollständigen Wechsel von Tl-201 auf Tc-99m-markierte Radiopharmaka, den Einsatz von Stress-only- und von 2-Tages-Protokollen anstelle von 1-Tages-Protokollen die durchschnittliche effektive Strahlendosis der Myokard-Perfusions-SPECT pro Patient auf 6,5 mSv gesenkt werden [28]. Der Ausschluss einer KHK ist bei Verwendung eines Stress-only-Protokolls mit 2,0 mSv möglich [27]. 2015 wurden etwa 20 % der Myokard-Perfusions-SPECT mit Halb-

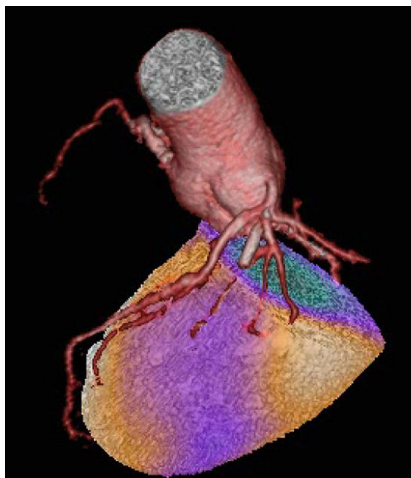


Abb. 4 ▲ SPECT/CCTA-Hybridbildgebung bei einem Patienten mit 99%iger In-Stent-Re-Stenose in einem Seitenast des Ramus intermedius (RIM). Ohne die anatomische Zusatzinformation aus der SPECT/CCTA-Hybridbildgebung hätte die anterolaterale Ischämiezone in der SPECT auch dem 1. Diagonalast (RD1) aus dem LAD oder dem 1. Posterolateralast (PL1) aus dem RCX zugeordnet werden können

leitersystemen (s. unten) durchgeführt. Aufgrund der höheren Empfindlichkeit dieser dedizierten Herzkameras kann die Dosis des Radiopharmakons weiter reduziert werden, sodass heutzutage ein weiterer Rückgang der Strahlenexposition bis in den 1-mSv-Bereich technisch möglich ist [11].

Die Strahlenexposition durch F-18-FDG bei der PET zur Entzündungs- oder Vitalitätsdiagnostik liegt bei etwa 5 mSv, die der Leukozytenszintigraphie mit Tc-99m-HMPAO deutlich darunter.

Neuere Entwicklungen

Ein richtungsweisender Fortschritt ergibt sich durch den Einsatz von Kamerasystemen mit Halbleiterdetektoren (Cadmium-Zink-Tellurid CZT-Detektoren). Die deutlich höhere Empfindlichkeit gegenüber kristallbasierten Systemen ermöglicht eine Reduktion der Aufnahmezeit und/oder der Dosis des Radiopharmakons. Darüber hinaus sind dynamische Akquisitionen möglich, sodass prinzipiell die Möglichkeit besteht, die Perfusion im Myokard ähnlich wie bei der PET quantitativ zu ermitteln [1, 21]. Zusätzlich bietet die gute Energieauflösung der CZT-Systeme die Option, gleichzeitig 2

oder mehr unterschiedliche Isotope zu messen. Dies könnte Einzug bei Fragestellungen wie der Entzündungsdiagnostik bei Endokarditis, bei der gleichzeitig markierte Immunzellen (In-111) und z. B. die Perfusion (Tc-99m) dargestellt werden, finden [8].

Ein großes Entwicklungspotenzial für die Nuklearkardiologie besteht in der Hybridbildgebung, die beispielsweise eine Kombination der CCT-Angiographie und der SPECT-/PET-Perfusionsmessung ermöglicht. Die jeweiligen Verfahren liefern komplementäre Informationen (Morphologie vs. Funktion) und ergänzen sich daher diagnostisch. Entsprechend konnten Studien zeigen, dass die diagnostische Genauigkeit durch die Hybridbildgebung verbessert werden kann [4, 24, 36]. Ferner können Ischämieareale, insbesondere an den Grenzen der klassischen Versorgungsgebiete, eindeutigen Koronargefäßen zugeordnet werden, sodass sich hieraus ein Potenzial für die Interventionsplanung ergibt ([26]; ■ **Abb. 4**). Wann und in welcher Sequenz (CT zuerst, dann SPECT/PET oder umgekehrt) die Hybridbildgebung zum Einsatz kommt, ist Gegenstand von laufenden Studien.

Eine ähnliche Konstellation ergibt sich mit der FFR („fractional flow reserve“) bei der invasiven Koronarangiographie, um die Relevanz einer Stenose oder die führende Stenose darzustellen. Zwischen der FFR und der myokardialen Perfusionsreserve besteht bei isolierten epikardialen Stenosen eine gute Korrelation [16]. Da die FFR Druckverhältnisse entlang einer Stenose misst, die Perfusionszintigraphie hingegen die gesamte Perfusionsstrecke erfasst, können auch scheinbar diskrepante Ergebnisse resultieren. Das ist bei Stenosen mit verminderter FFR, jedoch normaler Perfusionsreserve der Fall, wenn mikrovaskuläre Gegenregulation und/oder Remodeling nicht beeinträchtigt sind, oder bei diffusen Gefäßveränderungen mit verminderter Perfusionsreserve ohne bedeutsamen Druckabfall [29].

Weiteres Zukunftspotenzial für die Nuklearkardiologie liegt in der Neuentwicklung von Zyklotron-unabhängigen Perfusionstracern für die PET-Bildgebung (z. B. F-18-markierte Perfu-

sionstracer [33]) sowie v. a. im Bereich der molekularen Bildgebung krankheitsspezifischer molekularer und zellulärer Prozesse. Vielfältige Ansätze für entsprechende Target-spezifische Radiopharmaka, die u. a. auf die Visualisierung des myokardialen Remodelings bei Herzinsuffizienz [45], der Entzündungsaktivität bei Atherosklerose und bei entzündlichen/degenerativen systemischen Erkrankungen [43] oder auf die direkte Darstellung von Bakterien [2] abzielen, befinden sich derzeit in der chemischen und präklinischen Entwicklung. Diese Verfahren werden zukünftig nicht nur das Verständnis der Dynamik und Pathophysiologie kardiovaskulärer Erkrankungen verbessern, sondern nach erfolgreicher klinischer Translation eine neue Dimension für Diagnostik und Therapieüberwachung realisieren.

Korrespondenzadresse

Prof. Dr. O. Lindner
 Institut für Radiologie, Nuklearmedizin
 und Molekulare Bildgebung, Herz- und
 Diabeteszentrum NRW
 Bad Oeynhausen, Deutschland
 olindner@hdz-nrw.de

Einhaltung ethischer Richtlinien

Interessenkonflikt. Den Interessenkonflikt der Autoren finden Sie online auf der DGK-Homepage unter <http://leitlinien.dgk.org/> bei der entsprechenden Publikation.

Dieser Beitrag beinhaltet keine von den Autoren durchgeführten Studien an Menschen oder Tieren.

Literatur

1. Agostini D, Marie PY, Ben-Haim S et al (2016) Performance of cardiac cadmium-zinc-telluride gamma camera imaging in coronary artery disease: a review from the cardiovascular committee of the European Association of Nuclear Medicine (EANM). *Eur J Nucl Med Mol Imaging* 43:2423–2432
2. Axer A, Hermann S (2018) Harnessing the maltodextrin transport mechanism for targeted bacterial imaging: structural requirements for improved in vivo stability in tracer design. *ChemMedChem* 13:241–250
3. Bax JJ, Delgado V (2015) Myocardial viability as integral part of the diagnostic and therapeutic approach to ischemic heart failure. *J Nucl Cardiol* 22:229–245
4. Benz DC, Templin C, Kaufmann PA et al (2015) Ultra-low-dose hybrid single photon emission computed tomography and coronary computed

- tomography angiography: a comprehensive and non-invasive diagnostic workup of suspected coronary artery disease. *Eur Heart J* 36:3345
5. Bundesamt für Strahlenschutz (2012) Bekanntmachung der aktualisierten diagnostischen Referenzwerte für nuklearmedizinische Untersuchungen Vom 25. September 2012. Veröffentlicht am Freitag, 19. Oktober 2012 BAnz AT 19.10.2012 B5
 6. Bundesärztekammer, Kassenärztliche Bundesvereinigung, Arbeitsgemeinschaft der Wissenschaftlichen Medizinischen Fachgesellschaften (2016) Nationale Versorgungs-Leitlinie Chronische KHK (Langfassung), 4. Auflage. *Dtsch Arztebl* 2017(114):712–719 (AWMF-Register-Nr.: nvl-004. Kurzfassung: Albus C, Barkhausen J, Fleck E, Haasenritter J, Lindner O, Silber S für die Leitliniengruppe NVL Chronische KHK Diagnostik der chronischen koronaren Herzkrankheit Klinische Leitlinie)
 7. Caforio AL, Pankuweit S, Arbustini E et al (2013) Current state of knowledge on aetiology, diagnosis, management, and therapy of myocarditis: a position statement of the European Society of Cardiology Working Group on Myocardial and Pericardial Diseases. *Eur Heart J* 34:2636–2648 (2648a–2648d)
 8. Caobelli F, Wollenweber T, Bavendiek U et al (2017) Simultaneous dual-isotope solid-state detector SPECT for improved tracking of white blood cells in suspected endocarditis. *Eur Heart J* 38:436–443
 9. Chareonthaitawee P, Beanlands RS, Chen W et al (2017) Joint SNMMI-ASNC expert consensus document on the role of (18)F-FDG PET/CT in cardiac sarcoid detection and therapy monitoring. *J Nucl Med* 58:1341–1353
 10. Dörr R (2017) Ischemia Studie – Rationale, Design und bisheriger Randomisierungsstatus. *Nuklearmedizin* 40:48–53
 11. Einstein AJ, Blankstein R, Andrews H et al (2014) Comparison of image quality, myocardial perfusion, and left ventricular function between standard imaging and single-injection ultra-low-dose imaging using a high-efficiency SPECT camera: the MILLISIEVERT study. *J Nucl Med* 55:1430–1437
 12. Erba PA, Conti U, Lazzeri E et al (2012) Added value of 99mTc-HMPAO-labeled leukocyte SPECT/CT in the characterization and management of patients with infectious endocarditis. *J Nucl Med* 53:1235–1243
 13. Falk RH, Alexander KM, Liao R et al (2016) AL (light-chain) cardiac amyloidosis: a review of diagnosis and therapy. *J Am Coll Cardiol* 68:1323–1341
 14. Frantz S, Buerke M, Horstkotte D et al (2016) Kommentar zu den 2015-Leitlinien der Europäischen Gesellschaft für Kardiologie zur Infektiösen Endokarditis. *Kardiologie* 10:142–148
 15. Gomes A, Glaudemans A, Touw DJ et al (2017) Diagnostic value of imaging in infective endocarditis: a systematic review. *Lancet Infect Dis* 17:e1–e14
 16. Gould KL, Johnson NP, Bateman TM et al (2013) Anatomic versus physiologic assessment of coronary artery disease. Role of coronary flow reserve, fractional flow reserve, and positron emission tomography imaging in revascularization decision-making. *J Am Coll Cardiol* 62:1639–1653
 17. Greenwood JP, Ripley DP, Berry C et al (2016) Effect of care guided by cardiovascular magnetic resonance, myocardial perfusion scintigraphy, or NICE guidelines on subsequent unnecessary angiography rates: the CE-MARC 2 randomized clinical trial. *JAMA* 316:1051–1060
 18. Gulati V, Ching G, Heller GV (2013) The role of radionuclide imaging in heart failure. *J Nucl Cardiol* 20:1173–1183
 19. Habib G, Lancellotti P, Antunes MJ et al (2015) 2015 ESC guidelines for the management of infective endocarditis: The Task Force for the Management of Infective Endocarditis of the European Society of Cardiology (ESC). *Eur Heart J* 36:3075–3128 (Endorsed by: European Association for Cardio-Thoracic Surgery (EACTS), the European Association of Nuclear Medicine (EANM))
 20. Hachamovitch R, Hayes SW, Friedman JD et al (2003) Comparison of the short-term survival benefit associated with revascularization compared with medical therapy in patients with no prior coronary artery disease undergoing stress myocardial perfusion single photon emission computed tomography. *Circulation* 107:2900–2907
 21. Hsu B, Chen FC, Wu TC et al (2014) Quantitation of myocardial blood flow and myocardial flow reserve with 99mTc-sestamibi dynamic SPECT/CT to enhance detection of coronary artery disease. *Eur J Nucl Med Mol Imaging* 41:2294–2306
 22. Hyafil F, Rouzet F, Lepage L et al (2013) Role of radiolabelled leukocyte scintigraphy in patients with a suspicion of prosthetic valve endocarditis and inconclusive echocardiography. *Eur Heart J Cardiovasc Imaging* 14:586–594
 23. Juneau D, Golfam M, Hazra S et al (2017) Positron emission tomography and single-photon emission computed tomography imaging in the diagnosis of cardiac implantable electronic device infection: a systematic review and meta-analysis. *Circ Cardiovasc Imaging* 10:e5772
 24. Kajander S, Joutsiniemi E, Saraste M et al (2010) Cardiac positron emission tomography/computed tomography imaging accurately detects anatomically and functionally significant coronary artery disease. *Circulation* 122:603–613
 25. Knuuti J, Bengel F, Bax JJ et al (2014) Risks and benefits of cardiac imaging: an analysis of risks related to imaging for coronary artery disease. *Eur Heart J* 35:633–638
 26. Liga R, Vontobel J, Rovai D et al (2016) Multicentre multi-device hybrid imaging study of coronary artery disease: results from the Evaluation of INtegrated Cardiac Imaging for the Detection and Characterization of Ischaemic Heart Disease (EVINCI) hybrid imaging population. *Eur Heart J Cardiovasc Imaging* 17:951–960
 27. Lindner O, Bengel F, Burchert W et al (2017) Myokard-Perfusions-SPECT (DGN Handlungsempfehlung (S1-Leitlinie)). AWMF Registernummer 031-006 (www.awmf.org)
 28. Lindner O, Burchert W, Schäfer W et al (2017) Myocardial perfusion SPECT 2015 in Germany. Results of the 7th survey. *Nuklearmedizin* 56:31–38
 29. Marques KM, Knaepen P, Boellaard R et al (2007) Microvascular function in viable myocardium after chronic infarction does not influence fractional flow reserve measurements. *J Nucl Med* 48:1987–1992
 30. McMurray JJ, Adamopoulos S, Anker SD et al (2012) ESC guidelines for the diagnosis and treatment of acute and chronic heart failure 2012: The Task Force for the Diagnosis and Treatment of Acute and Chronic Heart Failure 2012 of the European Society of Cardiology. *Eur J Heart Fail* 14:803–869 (Developed in collaboration with the Heart Failure Association (HFA) of the ESC)
 31. Montalescot G, Sechtem U, Achenbach S et al (2013) 2013 ESC guidelines on the management of stable coronary artery disease: the task force on the management of stable coronary artery disease of the European Society of Cardiology. *Eur Heart J* 34:2949–3003
 32. O'Meara E, Mielniczuk LM, Wells GA et al (2013) Alternative Imaging Modalities in Ischemic Heart Failure (AIMI-HF) IMAGE HF project I-A: study protocol for a randomized controlled trial. *Trials* 14:218
 33. Packard RR, Huang SC, Dahlbom M et al (2014) Absolute quantitation of myocardial blood flow in human subjects with or without myocardial ischemia using dynamic flurpiridaz F 18 PET. *J Nucl Med* 55:1438–1444
 34. Pettersson GB, Coselli JS, Pettersson GB et al (2017) 2016 The American Association for Thoracic Surgery (AATS) consensus guidelines: surgical treatment of infective endocarditis: executive summary. *J Thorac Cardiovasc Surg* 153:1241–1258.e1229
 35. Rouzet F, Chequer R, Benali K et al (2014) Respective performance of 18F-FDG PET and radiolabeled leukocyte scintigraphy for the diagnosis of prosthetic valve endocarditis. *J Nucl Med* 55:1980–1985
 36. Schaap J, De Groot JA, Nieman K et al (2014) Added value of hybrid myocardial perfusion SPECT and CT coronary angiography in the diagnosis of coronary artery disease. *Eur Heart J Cardiovasc Imaging* 15:1281–1288
 37. Schäfers M, Bengel F, Bull U et al (2009) Position paper nuclear cardiology: update 2008. *Nuklearmedizin* 48:71–78
 38. Schinkel AF, Bax JJ, Poldermans D et al (2007) Hibernating myocardium: diagnosis and patient outcomes. *Curr Probl Cardiol* 32:375–410
 39. Slart R, Glaudemans A, Lancellotti P et al (2018) A joint procedural position statement on imaging in cardiac sarcoidosis. *J Nucl Cardiol* 25:298–319 (from the Cardiovascular and Inflammation & Infection Committees of the European Association of Nuclear Medicine, the European Association of Cardiovascular Imaging, and the American Society of Nuclear Cardiology)
 40. Sohns JM, Bavendiek U, Ross TL et al (2017) Targeting cardiovascular implant infection: multimodality and molecular imaging. *Circ Cardiovasc Imaging* 10:e5376
 41. Soman P, Lahiri A, Mieres JH et al (2009) Etiology and pathophysiology of new-onset heart failure: evaluation by myocardial perfusion imaging. *J Nucl Cardiol* 16:82–91
 42. Verberne HJ, Acampa W, Anagnostopoulos C et al (2015) EANM procedural guidelines for radionuclide myocardial perfusion imaging with SPECT and SPECT/CT: 2015 revision. *Eur J Nucl Med Mol Imaging* 42:1929–1940
 43. Vrachimis A, Honold L, Faust A et al (2016) New molecular probes of vascular inflammation. *Q J Nucl Med Mol Imaging* 60:194–204
 44. Windecker S, Kolh P, Alfonso F et al (2014) 2014 ESC/EACTS guidelines on myocardial revascularization. *Eur Heart J* 35:2541–2619 (The Task Force on Myocardial Revascularization of the European Society of Cardiology (ESC) and the European Association for Cardio-Thoracic Surgery (EACTS) developed with the special contribution of the European Association of Percutaneous Cardiovascular Interventions (EAPCI))
 45. Wollenweber T, Bengel FM (2014) Cardiac molecular imaging. *Semin Nucl Med* 44:386–397