

Kardiologie  
DOI 10.1007/s12181-017-0157-x

© Deutsche Gesellschaft für Kardiologie - Herz- und Kreislaufforschung e.V. Published by Springer Medizin Verlag GmbH - all rights reserved 2017



G. Michels<sup>1</sup> · H. Zinke<sup>2</sup> · M. Möckel<sup>3</sup> · D. Hempel<sup>4</sup> · C. Busche<sup>5</sup> · U. Janssens<sup>6</sup> · S. Kluge<sup>7</sup> · R. Riessen<sup>8</sup> · M. Buerke<sup>9</sup> · M. Kelm<sup>10</sup> · R. S. von Bardeleben<sup>11</sup> · F. Knebel<sup>12</sup> · H.-J. Busch<sup>5</sup>

<sup>1</sup> Klinik III für Innere Medizin, Universität zu Köln, Köln, Deutschland

<sup>2</sup> Klinik für konservative Intensivmedizin, Dietrich-Bonhoeffer-Klinikum, Neubrandenburg, Deutschland

<sup>3</sup> Notfallmedizin der Charité, Campus Virchow-Klinikum, Universitätsmedizin Berlin, Berlin, Deutschland

<sup>4</sup> Klinik für Innere Medizin IV, Universitätsklinikum Jena, Jena, Deutschland

<sup>5</sup> Universitäts-Notfallzentrum, Universitätsklinikum Freiburg, Freiburg, Deutschland

<sup>6</sup> Klinik für Innere Medizin und Intensivmedizin, St.-Antonius-Hospital, Eschweiler, Deutschland

<sup>7</sup> Klinik für Intensivmedizin, Universitätsklinikum Hamburg-Eppendorf, Hamburg, Deutschland

<sup>8</sup> Department für Innere Medizin, Internistische Intensivstation, Universitätsklinikum Tübingen, Tübingen, Deutschland

<sup>9</sup> Klinik für Kardiologie, Angiologie und internistische Intensivmedizin, St. Marien-Krankenhaus Siegen gem. GmbH, Siegen, Deutschland

<sup>10</sup> Klinik für Kardiologie, Pneumologie und Angiologie, Universitätsklinikum Düsseldorf, Düsseldorf, Deutschland

<sup>11</sup> Kardiologie I, Universitätsmedizin der Johannes-Gutenberg-Universität Mainz, Mainz, Deutschland

<sup>12</sup> Medizinische Klinik mit Schwerpunkt Kardiologie und Angiologie, Charité – Universitätsmedizin Berlin, Berlin, Deutschland

## Empfehlungen zur Ultraschallausbildung in der internistischen Intensiv- und Notfallmedizin: Positionspapier der DGIIN, DEGUM und DGK

### Hintergrund

Die Sonographie in der Intensiv- und Notfallmedizin hat sich in den letzten Jahren zu einem elementaren bettseitigen Diagnostikum entwickelt [1–12]. Ermöglicht wurde dies durch die zunehmende Verfügbarkeit von portablen und leistungsfähigeren Ultraschallgeräten,

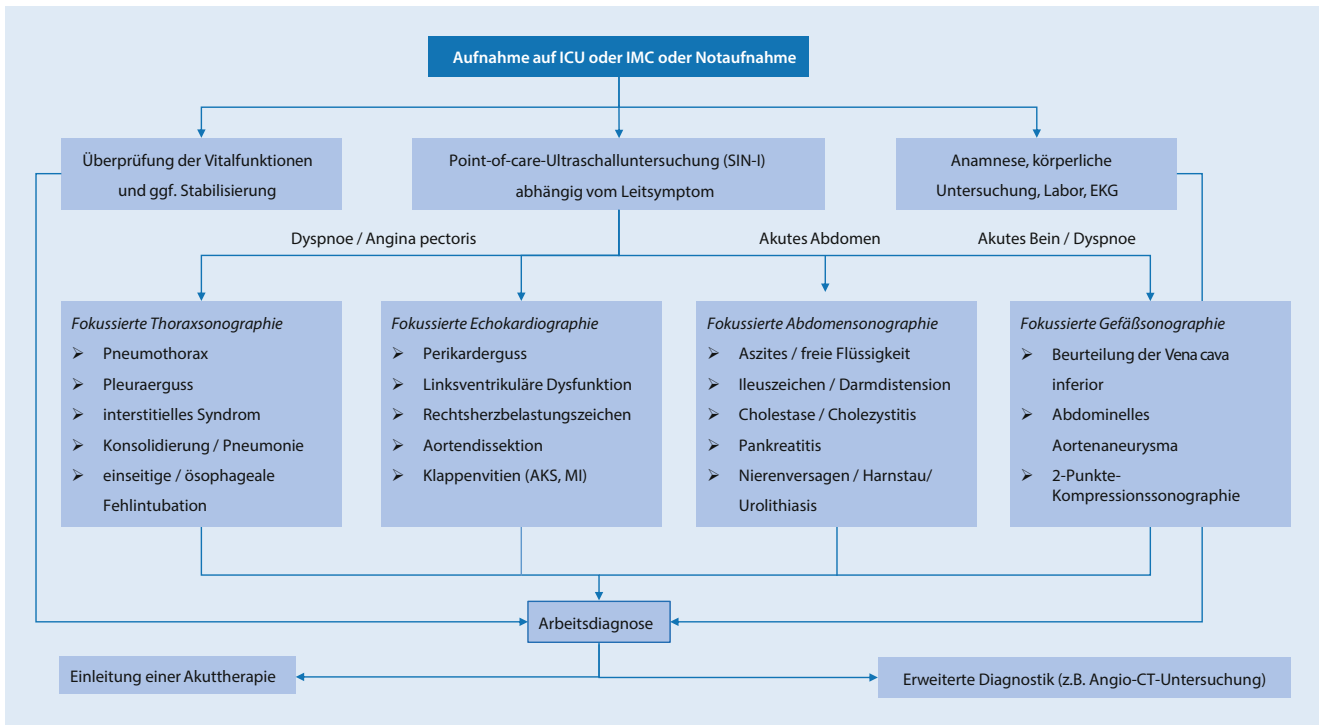
G. Michels, H. Zinke, U. Janssens, S. Kluge, R. Riessen, M. Buerke und H.-J. Busch repräsentieren stellvertretend die Deutsche Gesellschaft für Internistische Intensivmedizin und Notfallmedizin e. V. (DGIIN). M. Kelm, R.S. von Bardeleben und F. Knebel repräsentieren stellvertretend die Deutsche Gesellschaft für Kardiologie e. V. (DGK). M. Möckel und F. Knebel repräsentieren stellvertretend für die Deutsche Gesellschaft für Ultraschall in der Medizin e. V. (DEGUM).

Dieses Positionspapier erscheint parallel in den Zeitschriften *Medizinische Klinik – Intensivmedizin und Notfallmedizin* und *Der Kardiologe*.

durch die diese Untersuchungsmethode zeitnah und bettseitig an den kritisch Kranken „herangerückt“ ist. Durch den frühzeitigen Einsatz der fokussierten Sonographie als primäre Bildgebung werden die diagnostischen Schritte reduziert und damit die Zeit bis zur Diagnosefindung verkürzt [13, 14]. Die in der Akutmedizin eingesetzte fokussierte bzw. Point-of-care-Ultraschalluntersuchung (POCUS) ersetzt dabei nicht die traditionelle umfassende (organ-spezifische) Sonographie des jeweiligen Fachgebiets [15]. Dies bedeutet, dass zur Diagnosesicherung von speziellen und/oder unklaren Befunden in der fokussierten Echokardiographie stets der Facharzt für Kardiologie zu konsultieren ist.

Neben dem Einsatz in der Notfallmedizin (sog. Notfallsonographie) findet

die fokussierte Ultraschalldiagnostik in der Intensivmedizin („point-of-care critical care ultrasound“ oder „critical care ultrasonography“, CCUS) weitere Anwendung, wie z. B. im Rahmen des hämodynamischen Monitorings, der Evaluation der Zwerchfellfunktion beim Weaningprozess oder bei verschiedensten ultraschallgesteuerten bettseitigen Interventionen. Da die Bildaufnahme, die Bildinterpretation und die Integration der sonographisch gewonnenen Erkenntnisse im klinischen Kontext der persönlichen Verantwortung des Akutmediziners unterliegen, ist eine standardisierte Ultraschallausbildung unabdingbar. Ziel der folgenden Empfehlung ist es daher, durch ein strukturiertes Ausbildungskonzept eine Qualitätssicherung bezüglich der Sonographie und der sonographischen Ausbildung in der



**Abb. 1** ▲ Integration der Sonographie in der internistischen Notfall- und Intensivmedizin im klinischen Kontext. *AKS* Aortenklappenstenose, *CT* Computertomographie, *ICU* Intensive Care Unit, *IMC* Intermediate-care-Station, *EKG* Elektrokardiogramm, *E-FAST* „extended focused assessment with sonography in trauma“, *MI* Mitralklappeninsuffizienz, *SIN* Sonographie in der internistischen Notfall- und Intensivmedizin

**Tab. 1** Voraussetzungen von Basislevel (SIN-I) und Expertenlevel (SIN-II)

Basislevel (SIN-I)	Expertenlevel (SIN-II)
<ul style="list-style-type: none"> <li>– Assistenzarztstatus</li> <li>– Praktische Erfahrung als Arzt (&gt;6 Monate)</li> <li>– Teilnahme am 2-tägigen Basiskurs und Präkurs E-Learning-Modul</li> <li>– Schriftliches Abschlusstest (Multiple-Choice-Fragen)</li> </ul>	<ul style="list-style-type: none"> <li>– Facharztstatus</li> <li>– Besitz des Basislevels (SIN-I)</li> <li>– Teilnahme am 2-tägigen Postgraduiertenkurs</li> <li>– Praktische Ultraschallerfahrung (&gt;1 Jahr)</li> <li>– Führen eines Logbuchs<sup>a</sup>: Nachweis von &gt;100 Untersuchungen, davon elektronische Dokumentation von über 30 pathologischen Befunden</li> <li>– Mündliche und praktische Abschlussprüfung</li> </ul>

*SIN* Sonographie in der Notfall- und Intensivmedizin (Level I bzw. II)

<sup>a</sup>Ausbildungsermächtigt sind Leitung Intensivmedizin (d. h. Facharztstatus mit Zusatzbezeichnung Intensivmedizin) und Expertenlevel (SIN-II) sowie Leitung Sonographie-/Echokardiographielabor mit mehrjähriger Erfahrung in der Intensiv- oder Notfallmedizin

internistischen Intensiv- und Notfallmedizin zu schaffen.

Obwohl verschiedene nationale und internationale Empfehlungen zur akutmedizinischen Sonographie vorgestellt wurden [7, 9, 16–25], existiert bis heute kein einheitliches Konzept bezüglich der Ultraschallausbildung in der internistischen Intensiv- und Notfallmedizin. Die von einigen Fachgesellschaften propagierten Kurssysteme basieren auf organspezifischen und mehrstufigen Modulen [17, 21, 26–29], während ein praktikables Curriculum unter Berücksichtigung sämtlicher Organsysteme und des kli-

nischen Kontexts bisher fehlt. Gerade im Bereich der Notfall- und Intensivmedizin, die einer ständigen Dynamik unterliegt, sollte die ganzheitliche Sonographie als Echtzeitbildung in den klinischen Entscheidungsprozess integriert werden (Abb. 1), weswegen bereits Weiterbildungsassistenten im Rahmen der intensivmedizinischen Rotation eine kompetenzorientierte und strukturierte Ultraschallausbildung erfahren sollten.

Die Erhebung des „sonographischen Status“ bei Aufnahme eines kritisch kranken Patienten dient neben der (Fremd-)Anamnese und körperlichen

Untersuchung als Ersteinschätzung der klinischen Akutsituation. Voraussetzung ist eine sonographische Basiskompetenz für Weiterbildungsassistenten mit Rotation in die internistische Notfall- und Intensivmedizin sowie eine Expertenkompetenz für Fachärzte, die verantwortlich und längerfristig in der Akutmedizin arbeiten möchten. Das Prinzip der aufbauenden Kompetenzniveaus entspricht den bisherigen Arbeitsstrukturen in der Intensiv- und Notfallmedizin [7, 9, 24, 25]. Obwohl sich die europäische Gesellschaft für Intensivmedizin (ESICM) für ein 3-stufiges Ultraschalltraining (Ba-

sis-, Fortgeschrittenen-, Expertenlevel) ausspricht [24], befürwortet die amerikanische Gesellschaft für Intensivmedizin (SCCM) eine Zweiteilung der bettseitigen Ultraschallausbildung (Part I: allgemeine Sonographie, Part II: kardiale Sonographie; [7, 9]). Die Deutsche Gesellschaft für Internistische Intensivmedizin und Notfallmedizin e. V. (DGIIN) hat sich zusammen mit der Deutschen Gesellschaft für Kardiologie e. V. (DGK, Arbeitsgruppe 05 – kardiovaskulärer Ultraschall) und der Deutschen Gesellschaft für Ultraschall in der Medizin e. V. (DEGUM, Arbeitskreis Echokardiographie und Notfallsonographie) auf ein modifiziertes 2-stufiges Konzept der Ultraschallausbildung in der internistischen Intensiv- und Notfallmedizin geeinigt (■ Tab. 1 und 2).

### Basislevel – Sonographie in der internistischen Intensiv- und Notfallmedizin (SIN-I)

Das Ziel des Basislevels ist, dass jeder kritisch kranke bzw. instabile Patient einen strukturierten und leitensymptomorientierten sonographischen Check-up bereits bei Erstkontakt erfährt, um zum einen verschiedene Differenzialdiagnosen zeitnah abzuklären und zum anderen eine umgehende Ersteinschätzung zu erhalten, sodass frühzeitig eine Arbeitsdiagnose gestellt und eine entsprechende Therapie oder zielgerichtete erweiterte Diagnostik eingeleitet werden kann (■ Abb. 1). Das Erlernen einer strukturierten Organsonographie und eines standardisierten Untersuchungsablaufs in der Akutmedizin steht im Rahmen des Basiskurses im Vordergrund. Die Basiskompetenz wird an 2 Tagen vermittelt und versteht sich als sonographische Grundausbildung in der internistischen Intensiv- und Notfallmedizin. Voraussetzung für die Teilnahme an diesem Kurs sind die praktische Erfahrung als Arzt von mehr als 6 Monaten sowie die Teilnahme am Präkurs E-Learning-Modul (■ Tab. 1). Das Präkurs E-Learning-Modul hat propädeutischen Charakter und vermittelt zum einen technische und physikalische Grundlagen der Sonographie sowie die theoretischen Hintergründe des Basiskurses. Der Basiskurs ist aus

Kardiologie DOI 10.1007/s12181-017-0157-x

© Deutsche Gesellschaft für Kardiologie - Herz- und Kreislaufforschung e.V. Published by Springer Medizin Verlag GmbH - all rights reserved 2017

G. Michels · H. Zinke · M. Möckel · D. Hempel · C. Busche · U. Janssens · S. Kluge · R. Riessen · M. Buerke · M. Kelm · R. S. von Bardeleben · F. Knebel · H.-J. Busch

### Empfehlungen zur Ultraschallausbildung in der internistischen Intensiv- und Notfallmedizin: Positionspapier der DGIIN, DEGUM und DGK

#### Zusammenfassung

Die Point-of-care-Sonographie bildet in der Akutmedizin die Voraussetzung in der Diagnostik und Therapiesteuerung von kritisch kranken Patienten. Bisher existiert kein einheitliches Ausbildungskonzept für die internistische Intensiv- und Notfallmedizin. Im Rahmen eines Basislevels erfährt der Auszubildende eine grundlegende theoretische und klinisch-praktische Ultraschallausbildung sowohl in der Abdomen- und Thoraxsonographie als auch in der fokussierten

kardiovaskulären Sonographie. In einem 2. Schritt können spezielle Kenntnisse auf Expertenniveau erworben werden. Dieses 2-stufige Ausbildungskonzept dient der Qualitätssicherung in der Sonographie in der internistischen Intensiv- und Notfallmedizin.

#### Schlüsselwörter

Notfallmedizin · Intensivmedizin · Sonographie · Ausbildung · Fokussierter Untersuchungsangang

### Recommendations for education in ultrasound in medical intensive care and emergency medicine: position paper of DGIIN, DEGUM and DGK

#### Abstract

Point-of-care ultrasound in acute care medicine is a prerequisite for diagnosis and therapy monitoring of critically ill patients. There is currently no uniform education strategy for medical intensive care and emergency medicine. As part of the basic level, the trainee takes theoretical and clinical training covering abdominal and thoracic ultrasonography and focused cardiovascular ultrasound. In a second step,

special knowledge and skills can be acquired at an expert level. This two-stage concept is intended to guarantee quality assurance in ultrasound education in medical intensive care and emergency medicine.

#### Keywords

Emergency medicine · Intensive care medicine · Ultrasound · Training · Focussed examination

einem theoretischen Anteil und einem praktischen Teil aufgebaut, in denen die Grundkenntnisse der fokussierten Echokardiographie, Thorax-, Abdomen- und Gefäßsonographie gelehrt und praktisch an 4 Stationen trainiert werden (■ Tab. 2). Die praktischen Übungen erfolgen zum einen an Livemodellen als auch an Ultraschallsimulatoren. Für jede der 4 Trainingsstationen mit maximal 5 Teilnehmern steht im Rahmen des Hands-on-Trainings ein erfahrener Tutor zur Verfügung. Die Schwierigkeit der fokussierten Sonographie bzw. Echokardiographie liegt insbesondere darin, dass akut erkrankte Patienten unter Spontanatmung oft nicht flach liegen können oder sich in Rückenlage befinden (beatmete Patienten), so-

dass die sonographische Untersuchung häufig nicht unter Idealbedingungen erfolgt. Gerade im Rahmen der fokussierten Echokardiographie („focused critical care echocardiography“, FCCCE) in Oberkörperhoch- oder Rückenlage stellt daher die apikale oder die parasternale Schallanlotung eine Herausforderung dar. Diese nicht unwesentlichen Aspekte sollen von den Teilnehmern des Basiskurses realitätsnah an jeder Station geübt werden. Abschließend werden anhand von Fallbeispielen leitensymptomorientierte Ultraschallprotokolle bzw. Algorithmen, wie z. B. die sonographiebasierte Abklärung von akuter Dyspnoe, vorgestellt. Ein Schwerpunkt der fokussierten Gefäßsonographie bildet die ultraschallgestützte Punktion sowohl von

**Tab. 2** Lernziele bzw. Ausbildungsinhalte von Basis- und Postgraduiertenkurs

Basiskurs (2 Tage)	Postgraduiertenkurs (2 Tage)
<p><b>Tag 1: Fokussierte Abdomen- und Thoraxsonographie</b>  <i>Fokussierte Abdomensonographie</i></p> <ul style="list-style-type: none"> <li>– Sonoanatomie der abdominalen Organe</li> <li>– Anlotstellen und Standardschnitte</li> <li>– Pathologien                             <ul style="list-style-type: none"> <li>Aszites/freie Flüssigkeit (E-FAST)</li> <li>Ileuszeichen</li> <li>Cholestasezeichen</li> <li>Cholezystitis</li> <li>Pankreatitis</li> <li>Nierenversagen/Harnstau/Urolithiasis</li> </ul> </li> </ul> <p><i>Fokussierte Thoraxsonographie</i></p> <ul style="list-style-type: none"> <li>– Sonoanatomie von Trachea, Thorax und Lunge</li> <li>– Anlotstellen und Standardschnitte</li> <li>– Pathologien                             <ul style="list-style-type: none"> <li>Pneumothorax</li> <li>Pleuraerguss</li> <li>Interstitielles Syndrom</li> <li>Konsolidierung/Pneumonie</li> <li>Einseitige/ösophageale Fehlintonation</li> </ul> </li> </ul> <p><i>Interaktive Falldemonstrationen</i> (akutes Abdomen und Dyspnoe)</p> <p><b>Tag 2: Fokussierter kardiovaskulärer Ultraschall</b>  <i>Fokussierte Echokardiographie</i></p> <ul style="list-style-type: none"> <li>– Sonoanatomie des Herzens</li> <li>– Anlotstellen und Standardschnitte</li> <li>– Pathologien                             <ul style="list-style-type: none"> <li>Perikarderguss</li> <li>Linksventrikuläre Dysfunktion</li> <li>Rechtsherzbelastungszeichen</li> <li>Aortendissektion</li> <li>Hochgradige Aortenklappenstenose</li> <li>Hochgradige Mitralklappeninsuffizienz</li> </ul> </li> </ul> <p><i>Fokussierte Gefäßsonographie</i></p> <ul style="list-style-type: none"> <li>– Beurteilung der V. cava inferior</li> <li>– Abdominelles Aortenaneurysma</li> <li>– 2-Punkte-Kompressionssonographie</li> <li>– Sonographiegesteuerte Punktion von zentralen und peripheren Gefäßen</li> </ul> <p><i>Interaktive Falldemonstrationen</i> (Echokardiographie in der Perireanimationsphase bzw. FEEL)</p>	<p><b>Tag 1: Fortgeschrittene allgemeine Sonographie</b>  <i>Sonographiegesteuerte Punktionen/Interventionen</i></p> <ul style="list-style-type: none"> <li>– Pleurapunktion</li> <li>– Aszitespunktion</li> <li>– Perikardpunktion</li> <li>– Intubation/perkutane Dilatationstracheotomie</li> </ul> <p><i>Fokussierte Gefäßsonographie</i></p> <ul style="list-style-type: none"> <li>– Akuter arterieller Verschluss</li> <li>– Aneurysma spurium/Hämatome</li> <li>– Doppleruntersuchung der supraaortalen Gefäße</li> </ul> <p><i>Steuerung des Weaningprozesses</i></p> <ul style="list-style-type: none"> <li>– Beurteilung der Zwerchfellexkursion</li> <li>– Bestimmung der diaphragmalen Dicke</li> </ul> <p><i>Spezielle Aspekte</i></p> <ul style="list-style-type: none"> <li>– Hirndruckdiagnostik: Nervus-opticus-Beurteilung</li> <li>– Abdomensonographie: Appendizitis</li> </ul> <p><i>Befunddokumentation</i></p> <p><i>Interaktive Falldemonstrationen</i> (Weaning)</p> <p><b>Tag 2: Fortgeschrittener kardiovaskulärer Ultraschall</b>  <i>Echokardiographie des rechten Herzens</i></p> <ul style="list-style-type: none"> <li>– Morphologische Parameter</li> <li>– Hämodynamische Parameter</li> <li>– Funktionelle Parameter</li> </ul> <p><i>Echokardiographie des linken Herzens</i></p> <ul style="list-style-type: none"> <li>– Beurteilung der systolischen und diastolischen Funktion</li> <li>– Beurteilung von Aorten- und Mitralklappenventilen</li> <li>– Beurteilung von regionalen Wandbewegungsstörungen</li> </ul> <p><i>Grundzüge der transösophagealen Echokardiographie</i></p> <ul style="list-style-type: none"> <li>– Standardschnitte</li> <li>– Evaluation von Endokarditis, Aortendissektion, kardiale Emboliequellen (LAA), intrakardiale Shunts (PFO, ASD, VSD), Klappenventilitis, Klappenprothesen</li> </ul> <p><i>Integrierte Sonographie in klinischen Szenarien</i></p> <ul style="list-style-type: none"> <li>– Schockdifferenzierung</li> <li>– Herzkreislaufstillstand/Detektion reversibler Ursachen</li> <li>– Respiratorische Insuffizienz</li> <li>– Integrierte hämodynamische Sonographie</li> </ul> <p><i>Interaktive Falldemonstrationen</i> (Hämodynamik, akutes Koronarsyndrom mit Infarkt komplikationen und Lungenembolie)</p>

ASD Atriumseptumdefekt, FAST „focused assessment with sonography in trauma“, E-FAST erweiterte FAST-Ausbildung (d. h. inklusive Thoraxsonographie), FEEL fokussierte echokardiographische Evaluation bei Life Support, LAA linkes Vorhofohr, PFO persistierendes Foramen ovale, SIN Sonographie in der Notfall- und Intensivmedizin, VSD Ventrikelseptumdefekt

zentralen als auch von peripheren Gefäßen. Gerade die ultraschallgesteuerte Katheterisierung von zentralen Gefäßen wird mittlerweile als Standard insbesondere bei Risikopatienten empfohlen, weswegen diese Methode bereits im Basiskurs an Trainingsmodellen erlernt werden soll.

Der Kurs schließt mit einer Lernkontrolle in Form eines schriftlichen Testats (Multiple-Choice-Fragen) ab. Mit dem erfolgreichen Bestehen der Abschluss-

prüfung wird der „Basislevel – Sonographie in der internistischen Notfall- und Intensivmedizin (SIN-I)“ erworben. Der Basislevel SIN-I ist gleichwertig mit dem von der deutschen Gesellschaft für Ultraschall in der Medizin e. V. angebotenen Kurs DEGUM-Basiskurs Notfallsonographie.

### Expertenlevel – Sonographie in der internistischen Intensiv- und Notfallmedizin (SIN-II)

Die fachärztliche Arbeit auf der Intensivstation erfordert eine deutlich höhere Sonographiekompetenz, um die Methode im Entscheidungsprozess von Diagnostik und Therapie eines kritisch Kranken bettseitig nutzen zu können. Dabei sollten vornehmlich die Elemente der transthorakalen Echokardiographie

sicher beherrscht und akutmedizinische Krankheitsbilder in der abdominellen, thorakalen und vaskulären Sonographie sicher bewertet werden können (sog. Point-of-care multiorgan ultrasonography). Ziel des Expertenlevels ist es, durch Vertiefung der bisherigen sonographischen Kenntnisse und durch Erlernen neuer Kompetenzen ähnliche Ultraschallfähigkeiten zu erwerben, wie sie der „Fachsonograph“ besitzt. Die differenzierte Diagnostik und Therapie bei vital bedrohlichen Erkrankungen setzt voraus, die Sonographie unmittelbar in der jeweiligen klinischen Situation als Echtzeitbildgebung einzusetzen und zeitgerecht das weitere Management, basierend auf dem sonographischen Ergebnis, im klinischen Kontext abzuleiten.

Während der Basislevel (SIN-I) als sonographischer Aufnahmezustand in der Notaufnahme oder auf Intensivstation verstanden werden darf, bezieht sich der Lerninhalt des Expertenlevels hauptsächlich auf das intensivmedizinische Management im Sinne von differenzialdiagnostischer oder klinisch integrierter Sonographie.

Voraussetzungen für den Erwerb des „Expertenlevels – Sonographie in der internistischen Intensiv- und Notfallmedizin (SIN-II)“ sind der Facharztstatus, eine praktische Ultraschallerfahrung von mehr als einem Jahr sowie der Basislevel SIN-I (Tab. 1). Das Führen eines Logbuchs dient der Planung und der Dokumentation des Lernprozesses der akutmedizinischen Sonographie. Durch die Teilnahme am 2-tägigen Postgraduiertenkurs sollen die bisherigen Kenntnisse erweitert und spezifiziert werden. Der 1. Tag widmet sich allgemein akutmedizinischen Aspekten, wie der sonographischen Beurteilung des Weaningprozesses. Der 2. Tag dient ausschließlich der Vertiefung der Echokardiographie und der integrierten Sonographie in akutmedizinischen Szenarien (Tab. 2). Der Kurs endet nach erfolgreichem Bestehen der mündlichen und praktischen Abschlussprüfung mit dem „Expertenlevel – Sonographie in der internistischen Intensiv- und Notfallmedizin (SIN-II)“.

Die Schwerpunkte des Expertenlevels (SIN-II) bilden die integrierte Betrachtung der fokussierten Sonographie im

klinischen Gesamtkontext und deren Anwendung in klinischen Szenarien (z. B. Schock). Die „integrierte hämodynamische Sonographie“ (IHS) nimmt dabei einen besonderen Stellenwert ein. Ein ideales intensivmedizinisches Monitoring sollte alle relevanten Variablen beinhalten, kontinuierliche Messdaten liefern, zeitsparend und einfach interpretierbar sein, mit kurzen „Antwortzeiten“ reagieren sowie nichtinvasiv, kosteneffizient und von hohem klinischen Informationsgehalt sein. Abgesehen von der kontinuierlichen Datenlieferung erfüllt die bettseitige Sonographie die meisten dieser Anforderungen und sollte heutzutage die Basismethode bezüglich des hämodynamischen Monitorings in der Intensivmedizin darstellen [30]. Obwohl verschiedene Leitlinien die Ultraschalldiagnostik für gezielte Fragestellungen der Diagnostik, Komplikationsdiagnostik, Differenzialdiagnostik und Prognoseeinschätzung integriert haben [19, 31–34], ist die hämodynamische Ultraschalldiagnostik in der Intensiv- und Notfallmedizin noch wenig verbreitet und standardisiert [30, 35, 36]. Die invasiv oder nichtinvasiv absolut gemessenen Werte sind dabei weniger von Bedeutung als vielmehr die Integration von Klinik und bettseitiger Bildgebung im akutmedizinischen Gesamtkontext. Des Weiteren gewinnt das Zwerchfellmonitoring im Rahmen der Beatmungsentwöhnung zunehmend an klinischer Bedeutung [37, 38]. Die Beurteilung der Zwerchfellexkursion im M-Mode und der Fraktion der Zwerchfelldicke endinspiratorisch zu endexpiratorisch („thickening fraction“) sollte ebenfalls bei jedem Patienten im Weaningprozess routinemäßig mitbestimmt werden [39]. Da die diaphragmale Aktivität eine wesentliche Determinante für den Weaningprozess darstellt, gehört die Zwerchfellsonographie zum Standardrepertoire der Diagnosestellung und Verlaufsbewertung einer ventilatorinduzierten diaphragmalen Dysfunktion. Anhand von interaktiven Falldemonstrationen, insbesondere zum integrierten hämodynamischen Monitoring, wird das Erlernende im Rahmen von verschiedenen akutmedizinischen Szenarien gemeinsam rekapituliert.

Die Empfehlungen zur Ultraschallausbildung in der internistischen Intensiv- und Notfallmedizin dienen zur strukturierten Ausbildung von Weiterbildungsassistenten (Basislevel, SIN-I) und Fachärzten in der Intensivmedizin (Expertenlevel, SIN-II), um eine standardisierte Qualität im Bereich der Akutmedizin zu gewährleisten.

## Korrespondenzadresse

### Prof. Dr. G. Michels

Klinik III für Innere Medizin, Universität zu Köln  
Kerpener Str. 62, 50937 Köln, Deutschland  
guido.michels@uk-koeln.de

## Einhaltung ethischer Richtlinien

**Interessenkonflikt.** G. Michels, H. Zinke, M. Möckel, D. Hempel, C. Busche, U. Janssens, S. Kluge, R. Riessen, M. Buerke, M. Kelm, R.S. von Bardeleben, F. Knebel und H.-J. Busch geben an, dass kein Interessenkonflikt besteht.

Dieser Beitrag beinhaltet keine von den Autoren durchgeführten Studien an Menschen oder Tieren.

## Literatur

1. Kirkpatrick AW, Sirois M, Laupland KB et al (2004) Hand-held thoracic sonography for detecting post-traumatic pneumothoraces: the Extended Focused Assessment with Sonography for Trauma (EFAST). *J Trauma* 57:288–295
2. Dorman T, Angood PB, Angus DC et al (2004) Guidelines for critical care medicine training and continuing medical education. *Crit Care Med* 32:263–272
3. Beaulieu Y, Marik PE (2005) Bedside ultrasonography in the ICU: part 1. *Chest* 128:881–895
4. Beaulieu Y, Marik PE (2005) Bedside ultrasonography in the ICU: part 2. *Chest* 128:1766–1781
5. Michels G, Breikreutz R, Pfister R (2014) Value of lung ultrasound in emergency and intensive care medicine. *Dtsch Med Wochenschr* 139(45):2301–2307
6. Moore CL, Copel JA (2011) Current concepts point-of-care ultrasonography. *N Engl J Med* 364:749–757
7. Frankel HL, Kirkpatrick AW, Elbarbary M et al (2015) Guidelines for the appropriate use of bedside general and cardiac ultrasonography in the evaluation of critically ill patients. Part I: general ultrasonography. *Crit Care Med* 43(11):2479–2502
8. Brown SM, Kasal J (2015) Bedside ultrasound in the intensive care unit: Where is the evidence? *Semin Respir Crit Care Med* 36(6):878–889
9. Levitov A, Frankel HL, Blaiwas M (2016) Guidelines for the appropriate use of bedside general and cardiac ultrasonography in the evaluation of critically ill patients. Part II: cardiac ultrasonography. *Crit Care Med* 44(6):1206–1227
10. Chelly J, Deye N, Guichard JP et al (2016) The optic nerve sheath diameter as a useful tool for

- early prediction of outcome after cardiac arrest: a prospective pilot study. *Resuscitation* 103:7–13
11. Gobatto AL, Besen BA, Tierno PF (2016) Ultrasound-guided percutaneous dilational tracheostomy versus bronchoscopy-guided percutaneous dilational tracheostomy in critically ill patients (TRACHUS): a randomized noninferiority controlled trial. *Intensive Care Med* 42(3):342–351
  12. Whitson MR, Mayo PH (2016) Ultrasonography in the emergency department. *Crit Care* 20(1):227. doi:10.1186/s13054-016-1399-x
  13. Breikreutz R, Campo dell' Orto M, Hamm C et al (2013) Does the integration of personalized ultrasound change patient management in critical care medicine? Observational trials. *Emerg Med Int*. doi:10.1155/2013/946059
  14. Wang X, Liu D, He H et al (2015) Using critical care chest ultrasonic examination in emergency consultation: a pilot study. *Ultrasound Med Biol* 41(2):401–406
  15. Dietrich CF, Goudie A, Chiorean L (2016) Point of care ultrasound: a WFUMB position paper. *Ultrasound Med Biol* 43(1):49–58. doi:10.1016/j.ultrasmedbio.2016.06.021
  16. Neri L, Storti E, Lichtenstein D (2007) Toward an ultrasound curriculum for critical care medicine. *Crit Care Med* 35(5 Suppl):S290–S304
  17. Hagendorff A, Tiemann K, Simonis G et al (2013) Empfehlungen zur Notfallchokardiographie. *Kardiologie* 8:45–64
  18. Neskovic AN, Hagendorff A, Lancellotti P et al (2013) Emergency echocardiography – the European Association of Cardiovascular Imaging recommendations. *Eur Heart J Cardiovasc Imaging* 14:1–11
  19. Ponikowski P, Voors AA, Anker SD et al (2016) 2016 ESC guidelines for the diagnosis and treatment of acute and chronic heart failure. *Eur Heart J* 37:2129–2200
  20. Lang RM, Badano LP, Mor-Avi V et al (2015) Recommendations for cardiac chamber quantification by echocardiography in adults: an update from the American Society of Echocardiography and the European Association of Cardiovascular Imaging. *Eur Heart J Cardiovasc Imaging* 16:233–271
  21. Volpicelli G, Elbarbary M, Blaivas M et al (2012) International evidence-based recommendations for point-of-care lung ultrasound. *Intensive Care Med* 38(4):577–591
  22. Via G, Hussain A, Wells M et al (2014) International evidence-based recommendations for focused cardiac ultrasound. *J Am Soc Echocardiogr* 27(7):683.e1–683.e33
  23. Ayuela Azcárate JM, Clau-Terre F, Vicho Pereira R et al (2014) Consensus document on ultrasound training in Intensive Care Medicine. Care process, use of the technique and acquisition of professional skills. *Med Intensiva* 38:33–40
  24. Expert Round Table on Echocardiography in ICU (2014) International consensus statement on training standards for advanced critical care echocardiography. *Intensive Care Med* 40:654–666
  25. Expert Round Table on Ultrasound in ICU (2011) International expert statement on training standards for critical care ultrasonography. *Intensive Care Med* 37(7):1077–1083
  26. Tonner PH, Bein B, Breikreutz R et al (2011) DGAI-certified seminar series: anaesthesia focussed echocardiography: module 4 cardiosonography. *Anesthesiol Intensivmed Notfallmed Schmerzther* 46(11–12):766–770
  27. Trautner H, Markus CK, Steinhübel B et al (2011) The DGAI training module 2 in anaesthetic focussed sonography: vascular sonography. *Anesthesiol Intensivmed Notfallmed Schmerzther* 46(11–12):756–759
  28. Casaroto E (2015) Bedside echocardiography in critically ill patients. *Einstein (Sao Paulo)* 13(4):644–646
  29. Kameda T, Taniguchi N (2016) Overview of point-of-care abdominal ultrasound in emergency and critical care. *J Intensive Care* 4:53
  30. Hempel D, Pfister R, Michels G (2016) Hemodynamic monitoring in intensive care and emergency medicine: integration of clinical signs and ultrasound findings. *Med Klin Intensivmed Notfmed* 111(7):596–604
  31. Werdan K, Ruß M, Buerke M et al (2012) Cardiogenic shock due to myocardial infarction: diagnosis, monitoring and treatment: a German-Austrian S3 guideline. *Dtsch Arztebl Int* 109(19):343–351
  32. Dellinger RP, Levy MM, Rhodes A et al (2013) Surviving sepsis campaign: international guidelines for management of severe sepsis and septic shock, 2012. *Intensive Care Med* 39(2):165–228
  33. Konstantinides SV, Torbicki A, Agnelli G et al (2014) 2014 ESC guidelines on the diagnosis and management of acute pulmonary embolism. *Eur Heart J* 35(43):3033–3069
  34. Galiè N, Humbert M, Vachiery JL et al (2016) 2015 ESC/ERS guidelines for the diagnosis and treatment of pulmonary hypertension: the Joint Task Force for the Diagnosis and Treatment of Pulmonary Hypertension of the European Society of Cardiology (ESC) and the European Respiratory Society (ERS): endorsed by: Association for European Paediatric and Congenital Cardiology (AEPC), International Society for Heart and Lung Transplantation (ISHLT). *Eur Heart J* 37(1):67–119
  35. Janssens U, Jung C, Hennesdorf M et al (2016) Empfehlungen zum hämodynamischen Monitoring in der internistischen Intensivmedizin. *Kardiologie* 10:149–169
  36. Kanji HD, McCallum JL, Bhagirath KM et al (2016) Curriculum development and evaluation of a hemodynamic critical care ultrasound: a systematic review of the literature. *Crit Care Med* 44(8):e742–750
  37. Blumhof S, Wheeler D, Thomas K et al (2016) Change in diaphragmatic thickness during the respiratory cycle predicts extubation success at various levels of pressure support ventilation. *Lung* 194(4):519–525
  38. Mayo P, Volpicelli G, Lerolle N et al (2016) Ultrasonography evaluation during the weaning process: the heart, the diaphragm, the pleura and the lung. *Intensive Care Med* 42(7):1107–1117
  39. Schönhofer B, Geiseler J, Dellweg D et al (2014) Prolonged weaning: S2k-guideline published by the German Respiratory Society. *Pneumologie* 68:19–75